

ALLERGIEPRAXIS
HAUTPRAXIS



Dermatologie von A bis Z



LEO Pharmaceutical Products Sarath Ltd.
Eichwatt 5 · 8105 Regensdorf-Watt
Tel 043 343 75 75 · Fax 043 343 75 70
E-Mail: leo-pharma.ch@leo-pharma.com

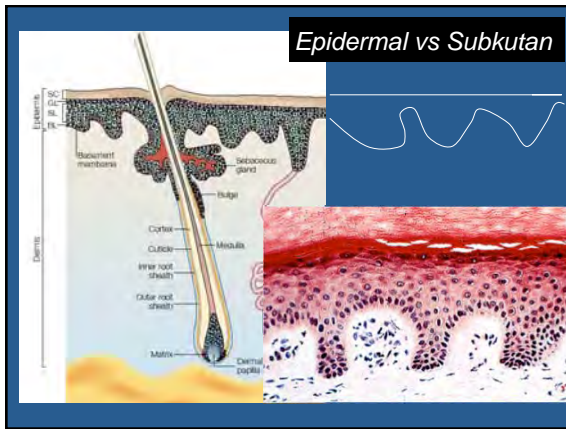
Allergie- und Hautpraxis
Dr. med. E. Paul Scheidegger
Vortrag Download auf www.allergieundhaut.ch

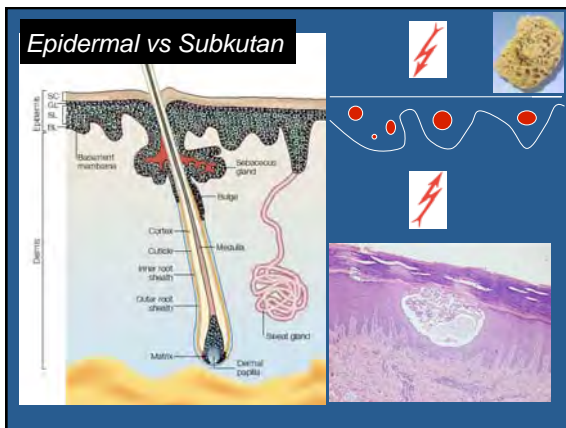
Ein dermatologisches Vorwort
Epidermal vs subkutan
Symmetrie vs Assymetrie
exogen vs endogen

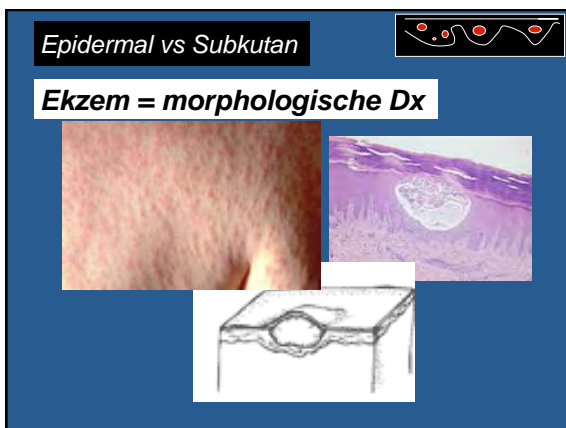


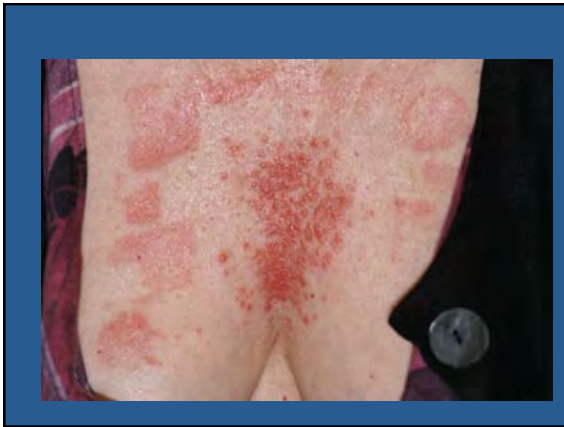Epidermal vs Subkutan













Tipp für die Praxis 

Ekzeme werden palpiert ! 



Tipp für die Praxis 

Ekzeme sind meist nicht glatt !



„rau versus glatt“ Epidermal vs Subkutan

The image is a composite of four panels. The top-left panel shows a clinical photograph of rough, scaly skin. The top-right panel shows a clinical photograph of smooth skin. The bottom-left panel is a histological cross-section of rough skin, showing a significantly thickened stratum corneum. The bottom-right panel is a histological cross-section of smooth skin, showing a normal thickness of the stratum corneum. Below each histological image is a schematic diagram of the dermal papillae, with red dots indicating the location of the stratum corneum.

Epidermal vs Subkutan

Symmetrische Befunde sind meistens nicht infektiös (ekzematös) !

The image contains two clinical photographs. The left photograph shows the feet of a patient with symmetrical, scaly, and cracked skin lesions on the heels and between the toes. The right photograph shows the lower legs and feet of a patient with symmetrical, erythematous, and scaly lesions on the shins and ankles.

Tipp für die Praxis

Asymmetrische Befunde sind meistens infektiös !

The image contains two clinical photographs. The left photograph shows the back of a patient with an asymmetrical, elongated, and scaly lesion. The right photograph shows the arm of a patient with an asymmetrical, circular, and scaly lesion.

Exogen vs endogen

exogen Irritativ-toxisch kontaktallergisch

endogen Neurodermitis

A...

Tipp für die Praxis

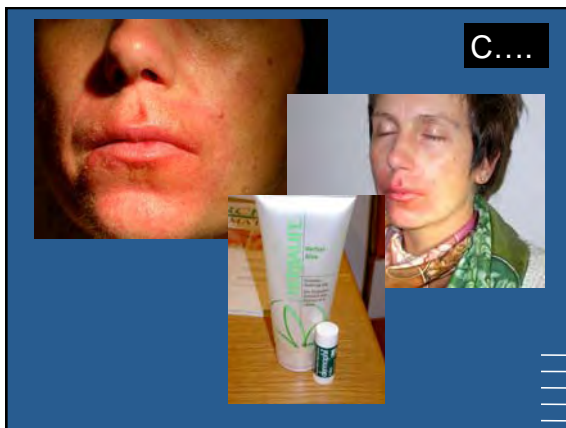
Zeitpunkt nicht verpassen !

Tipp für die Praxis



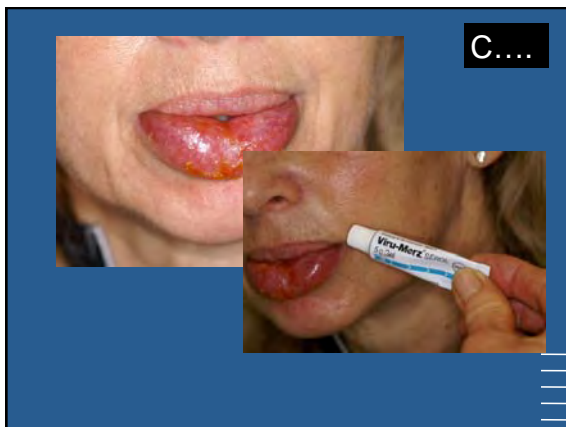
Basaliomtherapie individuell !

C...



Basaliomtherapie

C...

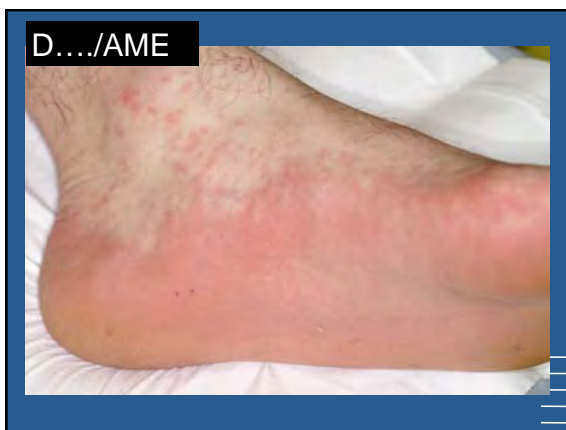

Virus-Merz

Tipp für die Praxis



Kontaktallergien entstehen quasi „über Nacht“

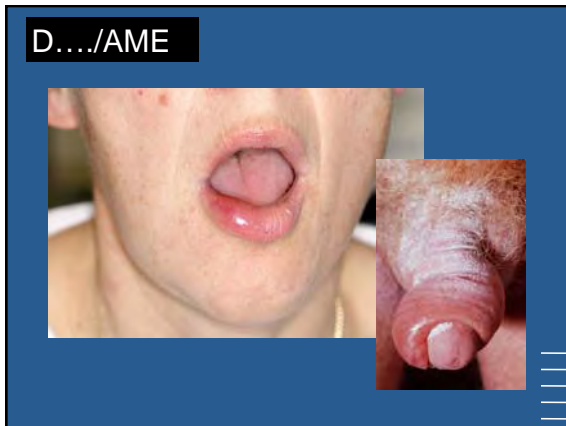


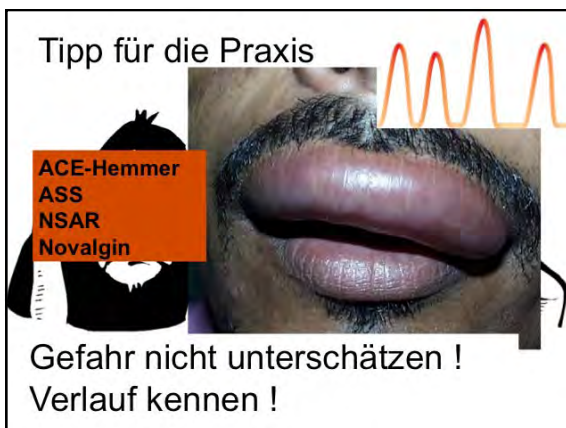Tipp für die Praxis

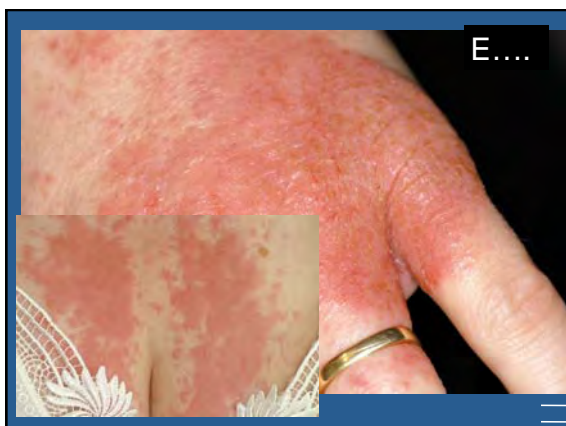

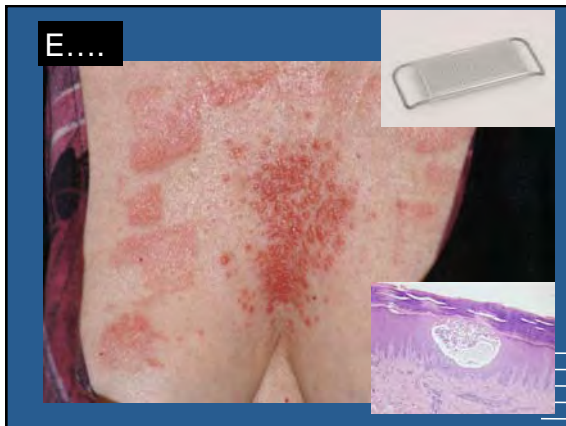palmoplantar,
Schleimhäute
Schmerzen
dunkelrot,
Blasen

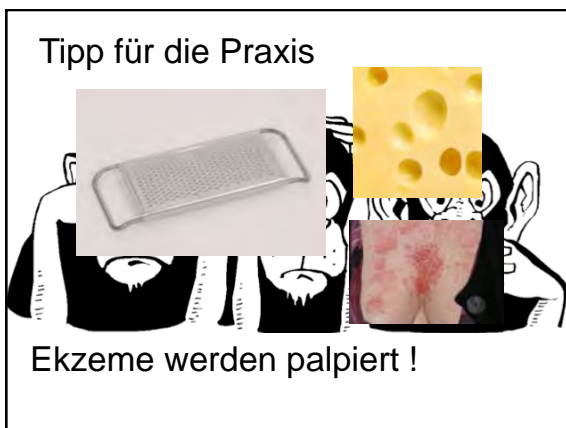Gefahren kennen

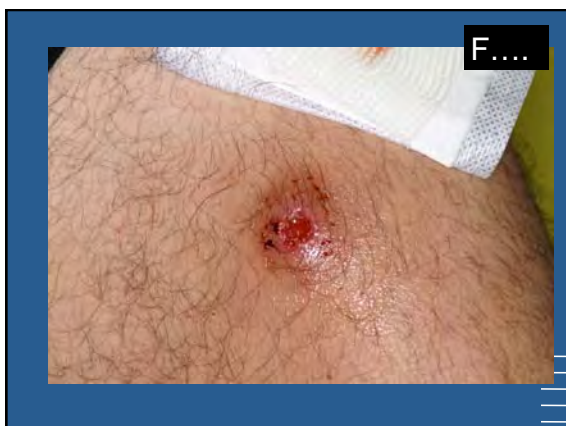











Tipp für die Praxis



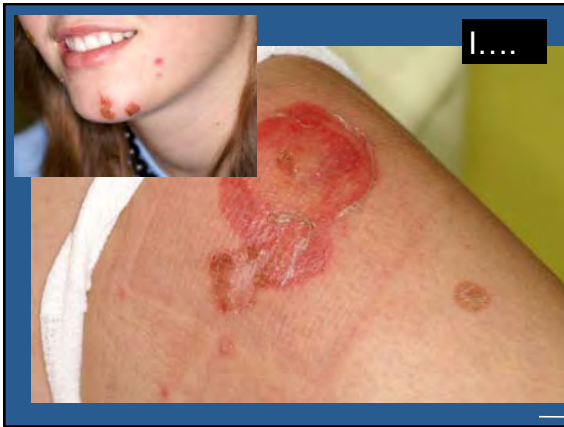Ubi pus-ibi evacua !

G...



H...



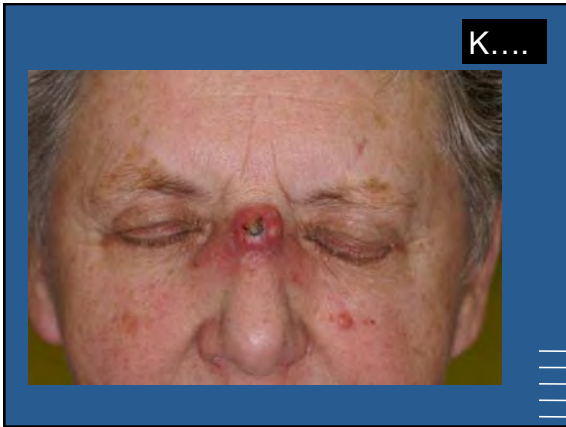


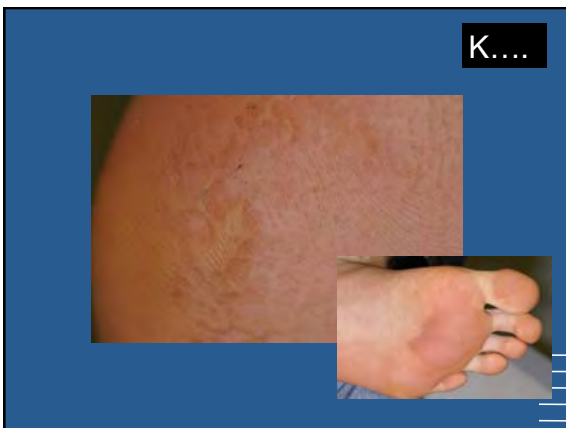Tipp für die Praxis

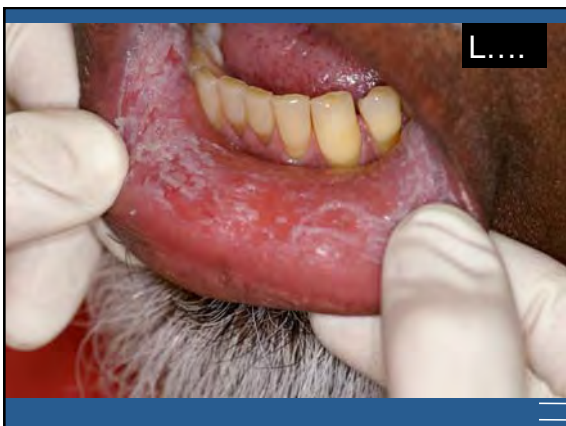
Einseitig = Infektiös !

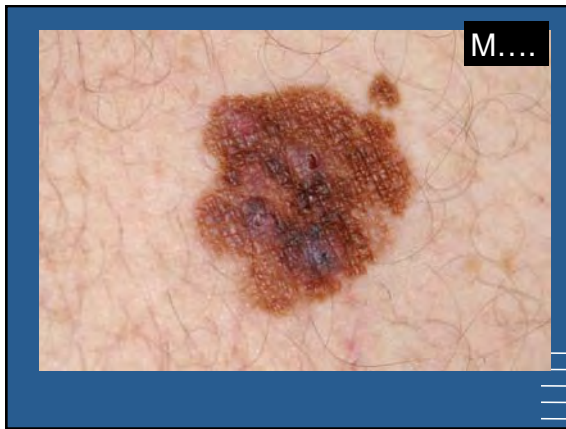Tipp für die Praxis

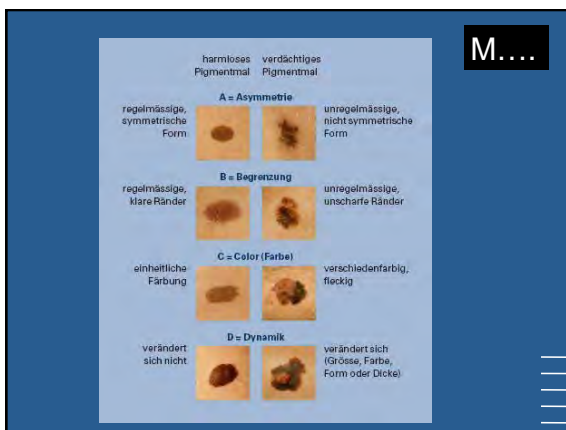
Beidseitig = Nicht-Infektiös !



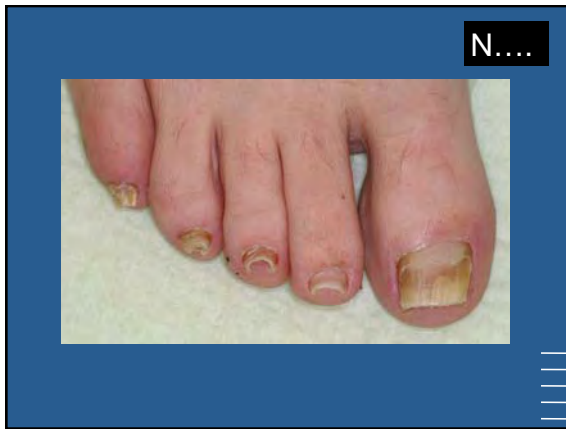












N....

Tipp für die Praxis

Meistens ist es keine Mykose !

P....

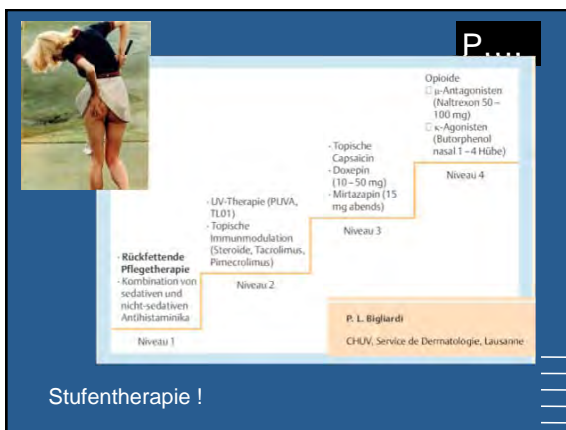
Pruritus

**Tipp für die Praxis
Lokalbefund !**



cum/sine materie

P...

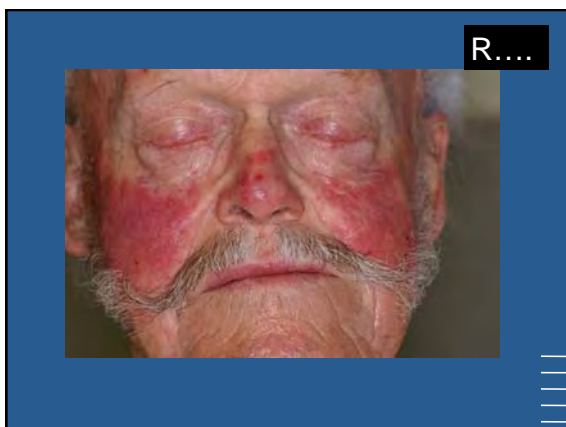


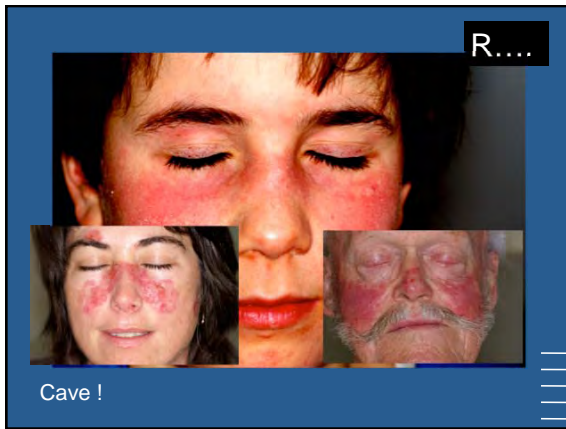
Stufentherapie !

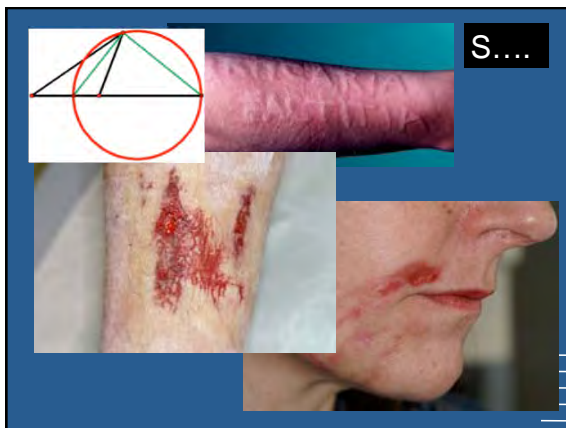- Niveau 1
 - Rückfettende
 - Pflegetherapie
 - Kombination von sedativen und nicht-sedativen Antihistaminika
- Niveau 2
 - UV-Therapie (PUVA, TL01)
 - Topische Immunmodulation (Steroide, Tacrolimus, Pimecrolimus)
- Niveau 3
 - Topische Capsaicin
 - Doxepin (10-50 mg)
 - Mirtazapin (15 mg abends)
- Niveau 4
 - Opiode
 - α-Antagonisten (Naltrexon 50-100 mg)
 - κ-Agonisten (Butorphenol nasal 1-4 Hübe)

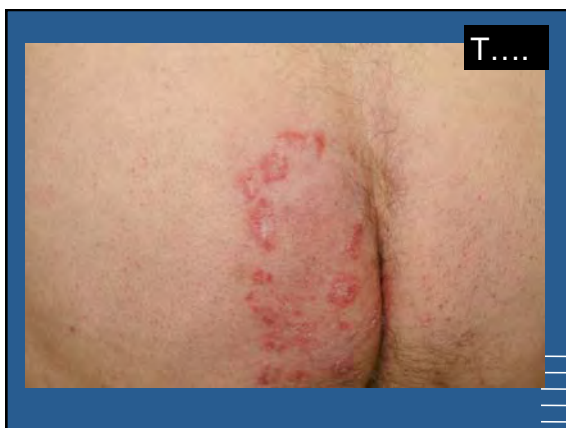P. L. Bigliardi
CHUV, Service de Dermatologie, Lausanne

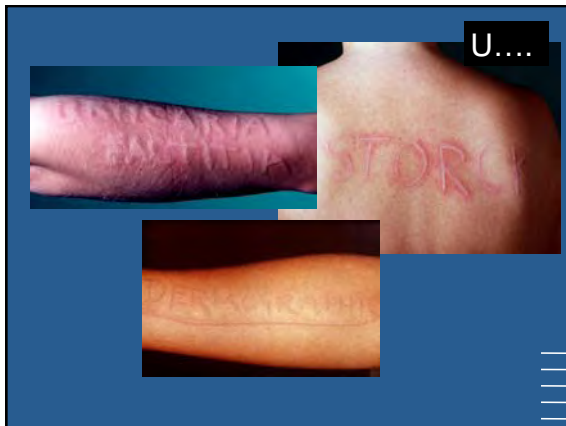R....

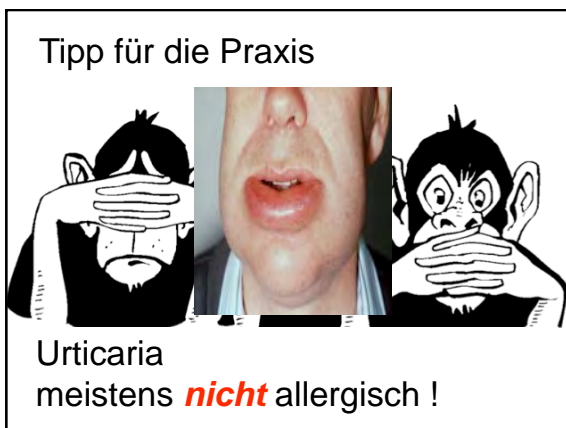


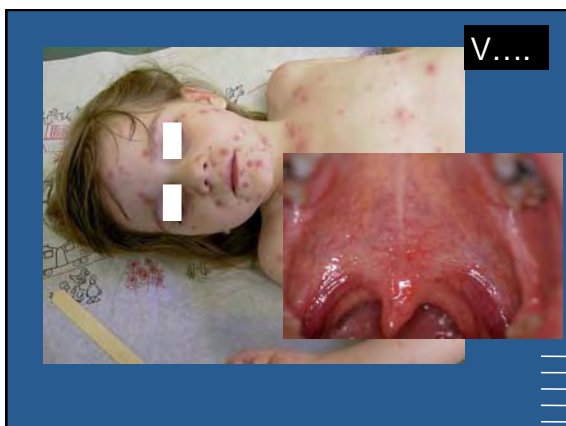


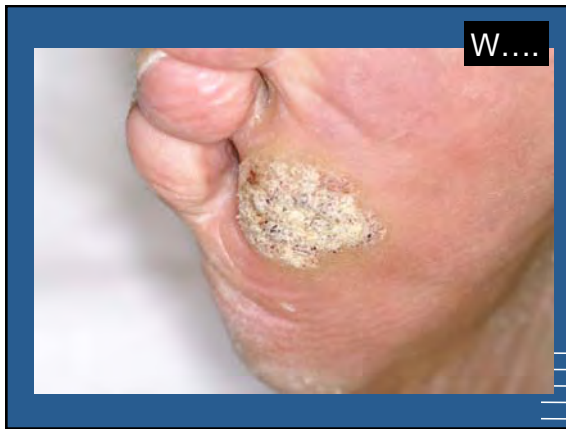









**ALLERGIEPRAXIS
HAUTPRAXIS**

**THE COCHRANE
COLLABORATION**

Wie Warzen richtig behandelt werden

Schritt 1
Identifikation (z. B. Querschnitt) in Bezug auf die Größe der Warze und die Form. Das Flaster darf für ein bis zwei Wochen getragen werden, bis die Warze abgefallen ist.

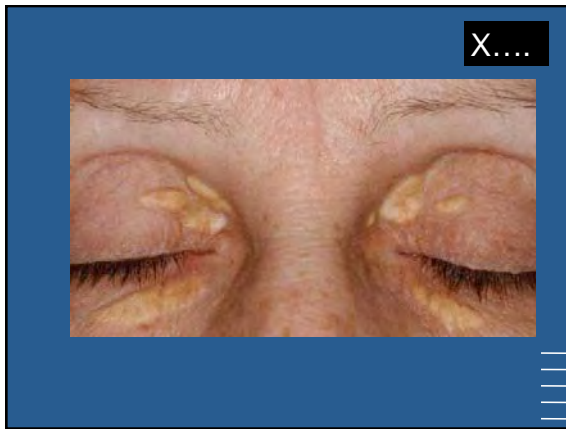
Schritt 2
Daran anschließend mit einem feinen Meißel (z. B. Meißel, feinstes Skalpell) abkratzen.

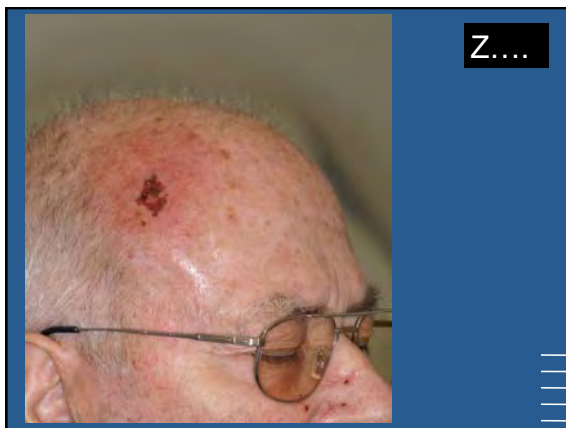
Schritt 3
Daran anschließend mit einem feinen Meißel (z. B. Meißel, feinstes Skalpell) abkratzen. Danach wird ein feines Meißel (z. B. Meißel, feinstes Skalpell) verwendet, um die Warze abkratzen zu lassen. In diesem Stadium ist es wichtig, dass die Warze vollständig abgekratzt ist. In diesem Stadium ist es wichtig, dass die Warze vollständig abgekratzt ist.

Schritt 4
Nach dem Abkratzen der Warze können Sie die Warze mit z. B. Jodlösung desinfizieren. Danach Sie die Warze mit z. B. Jodlösung desinfizieren. Danach Sie die Warze mit z. B. Jodlösung desinfizieren.

Keratolyse

Terrainfaktoren





Vielen Dank A-Z!

ABCD Regel !

Vielen Dank A-Z!



cum/sine materie

allergieundhaut
