ALLERGIEPRAXIS
HAUTPRAXIS
IMMUNOLOGIE

KSB Kantonsspital Baden

Dermatologie und Infektionen Bakterien und Pilze

Paul Scheidegger, www. allergieundhaut.ch

Dermatologie und Infektionen

Viren
Bakterien / STD
Pilze
Einzeller (Protozoen)
Würmer

Bakterien und die Haut

Staphylokokken aureus /Streptokokken Gr. A
Borrelien
Pseudomonas aeruginosa
(Syphilis)
(Mykobakterien)
(Corynebacterien)
(Yersinien)
(Erysipelothrix)
(Bacillus anthracis)
(Rickettiosen)
(Bartonella henselae)
(Francisella tularensis)

Bakterien und die Haut

Staphylokokken aureus

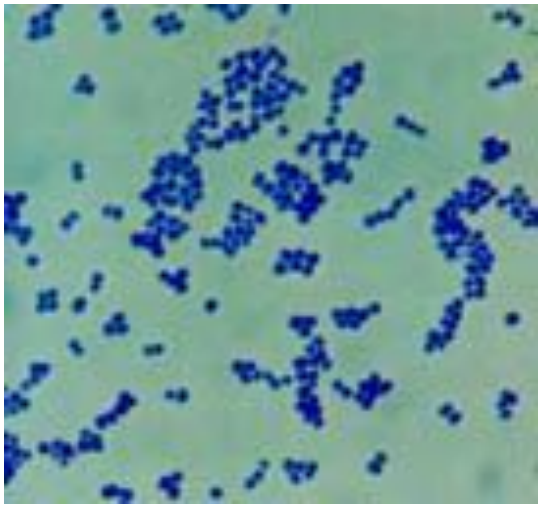

durch die Koagulase-Reaktion gebildetes Fibringerinnsel in einem Reagenzglas

Staphylokokken (eingedeutschter Plural aus dem latinisierten Singular ***Staphylococcus***, der sich aus den beiden altgriechischen Bestandteilen σταφυλή *staphylé* ‚Weintraube' und κόκκος *kókkos* ‚Kern', ‚Korn' zusammensetzt)[1] sind rundliche, weintraubenähnlich angeordnete, nicht sporenbildende grampositive Bakterien ohne aktive Bewegung aus der Gruppe der Kokken.

Bakterien und die Haut

Streptokokken

Streptokokken (eingedeutschter Plural aus dem latinisierten Singular **Streptococcus**, der sich aus den beiden altgriechischen Bestandteilen στρεπτός *streptós* ‚Halskette' und κόκκος *kókkos* ‚Kern', ‚Korn' zusammensetzt)[1] sind Bakterien der Gattung *Streptococcus*, kokkal (annähernd kugelförmig), bevorzugt in Ketten angeordnet, grampositiv und aerotolerant.

Staphylokokken
Staphylococcus aureus

Follikulitiden

Furunkel

Panaritium

Staphylococcus aureus



<u>Streptokokken</u>
Gruppe A

Erysipel

Impetigo contagiosa - Streptokokken

Staphylogene bullöse Impetigo

Toxinämie

Kawasaki

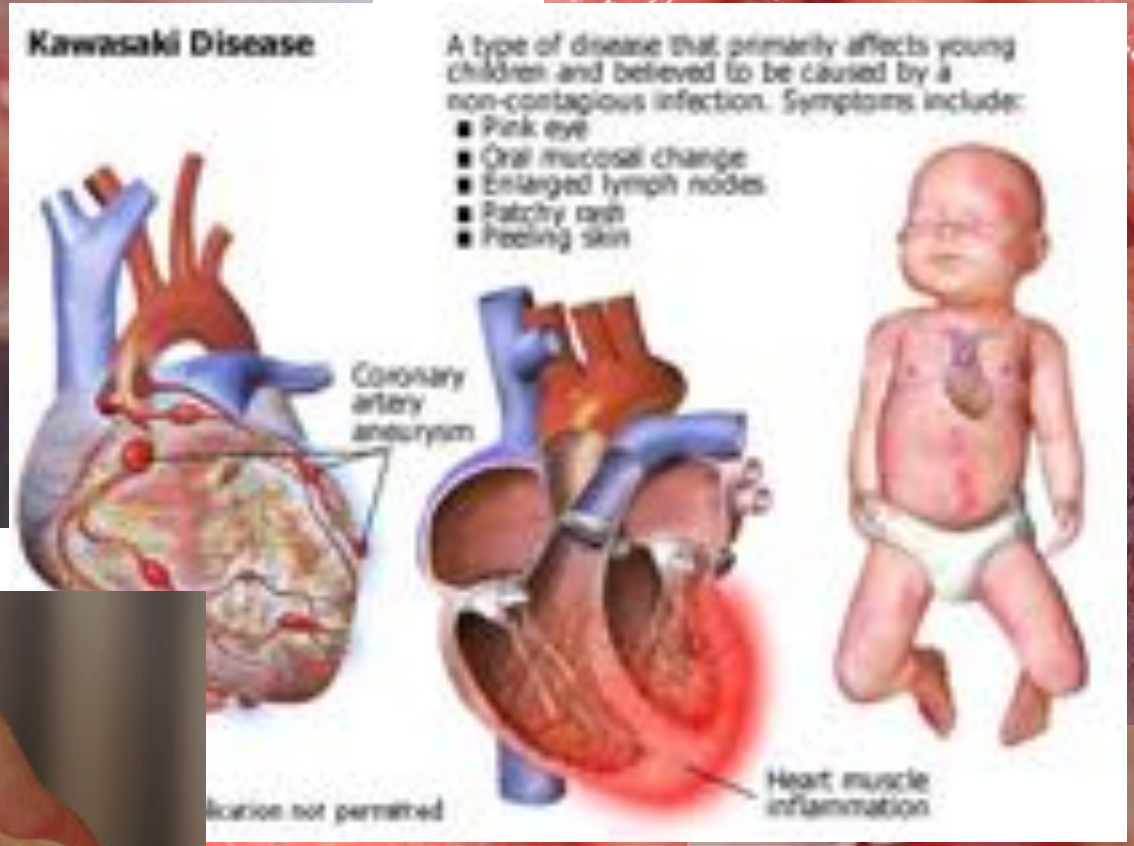
Kawasaki Disease
A type of disease that primarily affects young children and believed to be caused by a non-contagious infection. Symptoms include:
Pink eye
Oral mucosal change
Enlarged lymph nodes
Patchy rash
Peeling skin
Coronary artery aneurysm
Heart muscle inflammation

Staphylococcal scalded skin syndrome

Kleinkindesalter

Hämatogene Verbreitung von Exfoliatinen aus einem Staphylokokkeninfekt

Lebensbedrohlich!

Toxic Shock Syndrome

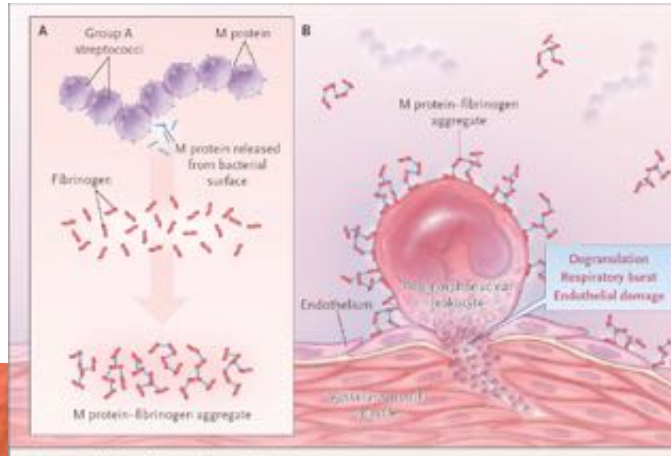

Figure 1. **Mechanism of Damage Due to M Protein.**
As group A streptococcus invades the blood, M protein is shed from its surface and forms a complex with fibrinogen. A recent study shows that the M protein–fibrinogen complexes bind to integrins on the surface of polymorphonuclear leukocytes, activating these cells.[4] Once activated, the polymorphonuclear leukocytes adhere to endothelium and degranulate, releasing a wide variety of hydrolytic enzymes and producing a respiratory burst. The resulting damage to the underlying endothelium leads to vascular leakage and hypercoagulability, which in turn cause the hypotension, disseminated intravascular coagulation, and organ damage that are characteristic of the streptococcal toxic shock syndrome.

Bakterien und die Haut

Borrelien

schraubenförmige, gramnegative Bakterien aus der Gruppe der Spirochäten. Benannt wurden sie nach Amédée Borrel, einem bekannten Bakteriologen aus Strassburg (1867–1936).

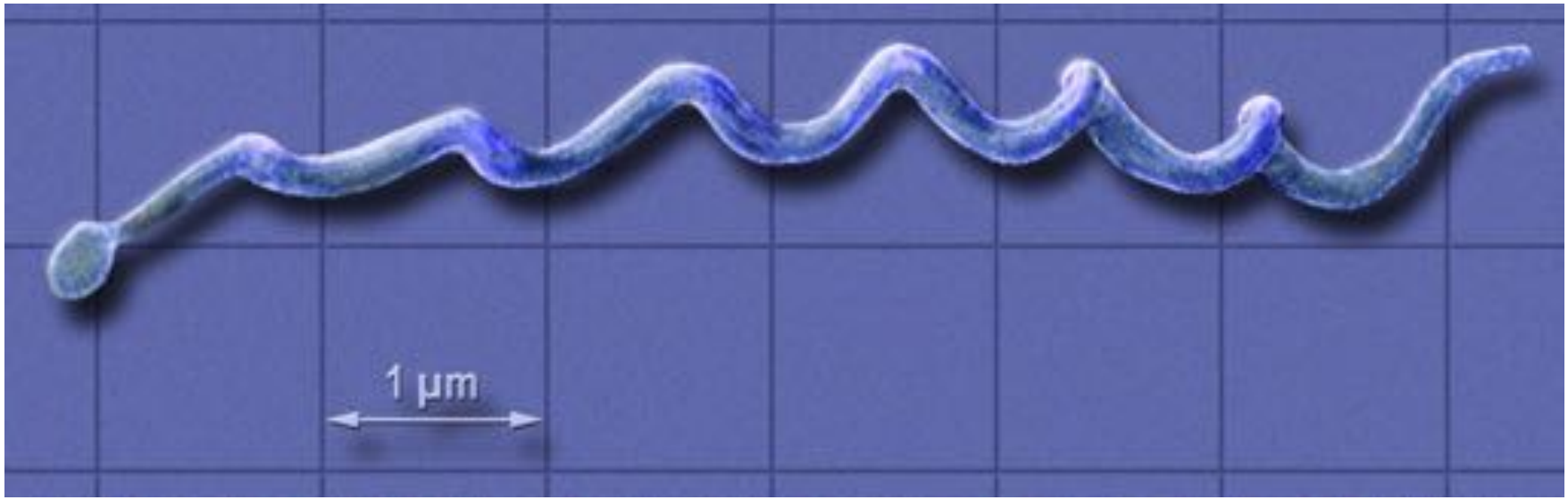

Borreliose – *Borrelia burgdorferi sensu strictu, garinii, afzelii*

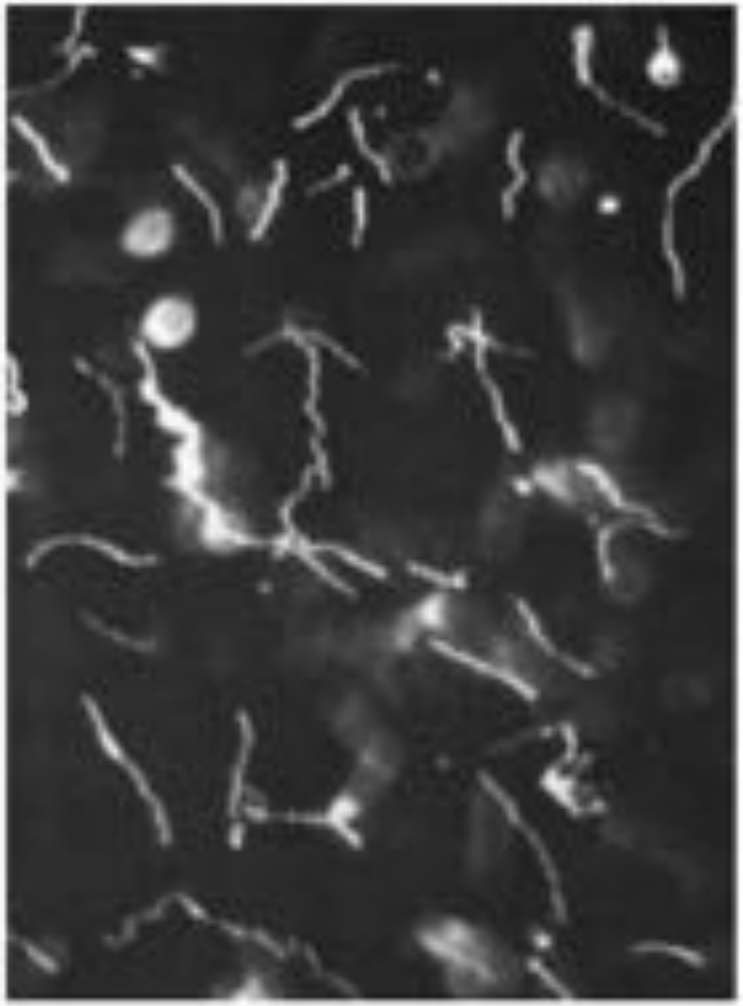

1982: „Lyme Spirochaete“

1984: Borrelia burgdorferi sensu lato

1992/1993: B. burgdorferi sensu stricto (einzige humanpath. Spezies in USA)

B. afzelii (ACA)

B. garinii (gehäuft bei Neuro-borreliose)

Welche Erreger sind bedeutsam?

Stanek et al., Clin Microbiol Infect 2011

90er Jahre: 7 weitere Genospezies

Asien (*Borrelia japonica, Borrelia turdi*, *B. tanukii*)

Nordamerika (*Borrelia andersonii*)

Europa (*Borrelia lusitaniae*, *Borrelia valaisiana*)

Europa und Asien (*Borrelia bissettii*)

Bis 2010: 8 weitere Genospezies

Asien (*Borrelia sinica, Borrelia yangtze)*

Nordamerika *(Borrelia californiensis*, *Borrelia americana, Borrelia carolinensis, B. kurtenbachii*)

Europa (*Borrelia spielmanii, Borrelia bavariensis)*

Prävalenz von Borrelien in Zecken

Rauter et al., Appl Environ Microbiol. 2005 Nov;71(11):7203-16

Metaanalyse:
112579 Zecken

Adulte	Nymphen
< 20%	< 11%
21-27%	15,6-20%

Kenntnis wichtig für mögliche Antibiotika-Prophylaxe!

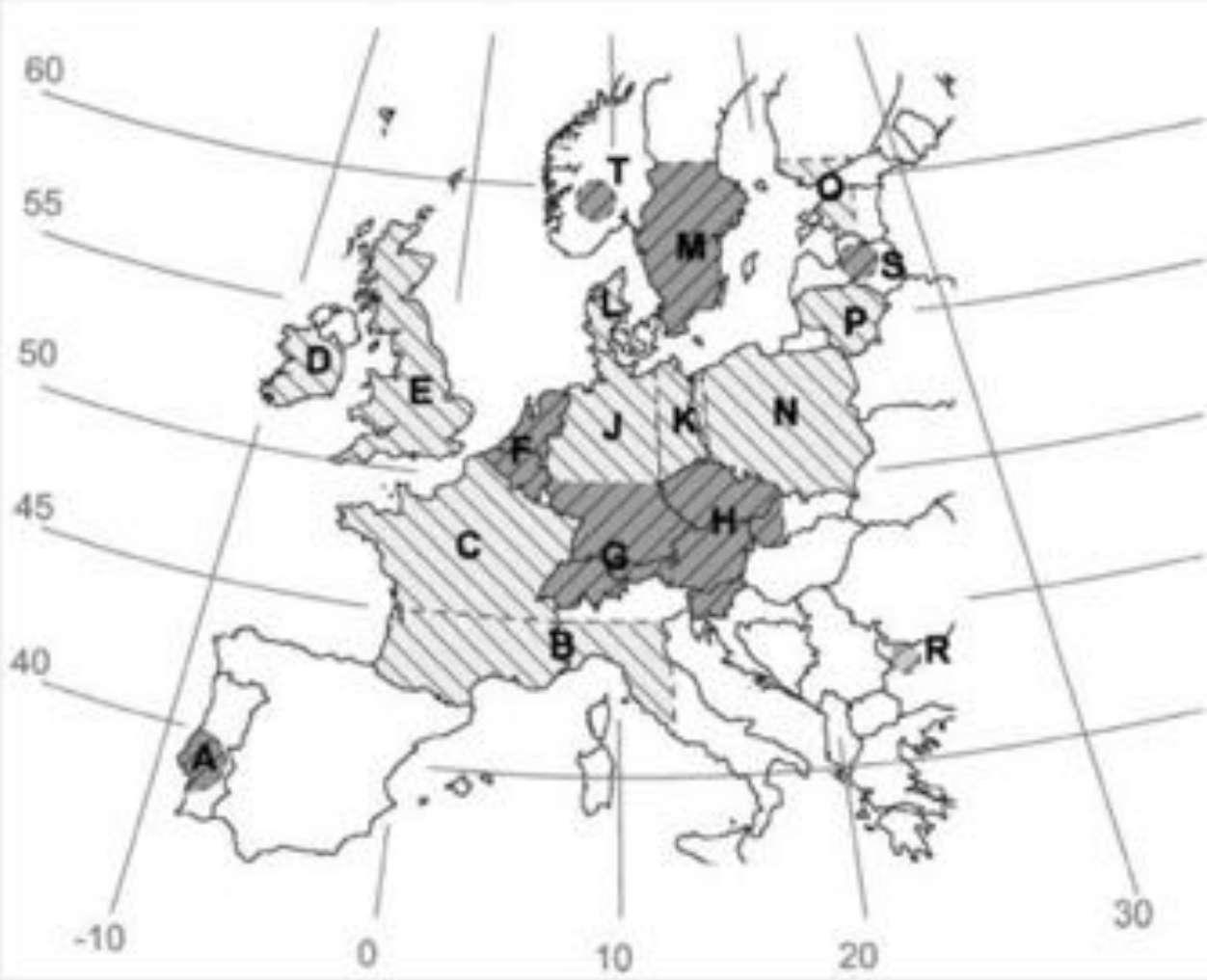

Prävalenz von Borrelien in Zecken

Rauter et al., Appl Environ Microbiol. 2005 Nov;71(11):7203-16

Fazit für die Praxis

- Übertragung durch Nymphen möglich
- Infektionsrate etwas geringer
- Werden subjektiv kaum oder nicht wahrgenommen
- Erklärt hohe Durchseuchung ohne erinnerbaren Zeckenstich

Diagnostik der Borreliose

Comou et al., Neth J Med 2011

Serologische 2-Stufen Diagnostik

Suchtest (empfindlicher ELISA), Bestätigungstest (spezifischer Immunoblot)

Hautmanifestation	Sensitivität Serologie	Sensitivität weiterer Methoden
ECM	38-88%	PCR 60-80% Kultur 40-88%
Lymphozytom	70%	PCR keine Daten Kultur 24%
ACA	100% (hohe IgG-Titer)	PCR 68-92% Kultur 22-60%

Eindeutige Klinik (ECM) – Therapie auch ohne positive Serologie
Positive Serologie nicht immer aktive Infektion – asympt. frühere Infektion

Fazit für Klinik und Praxis
Serologische Diagnostik der Borreliose

Nutzen	Grenzen
Bestätigung der klinischen Verdachtsdiagnose	Keine Korrelation von Antikörpermuster bzw. – Konzentration mit • Behandlungsbedürftigkeit • Therapieerfolg • Diagnosesicherheit
	IgM-Antikörper ohne Klinik von untergeordneter Bedeutung

Seronegative Borreliose?
Frühes Infektionsstadium
Spezies-Spezifität früher Antikörper

Wie viele der positiv Getesteten sind tatsächlich krank?

USA: 2,7Mill. Tests/Jahr
Sensitivität 99%: 27.000 falsch positiv
Inzidenz (1:10000; 310 Mill. Einwohner): 31000

Zahl der falsch Positiven und der tatsächlich Positiven fast identisch!

Mehr falsche Borrelien-Diagnosen durch Ärzte als echte Erkrankungen durch Zecken!

Erythema migrans

Acrodermatitis chronica atrophicans

Bakterien und die Haut

Pseudomonas aeruginosa
stäbchenförmiger, mit polaren Geisseln sich aktiv bewegender, aerober, gramnegativer Bakterien

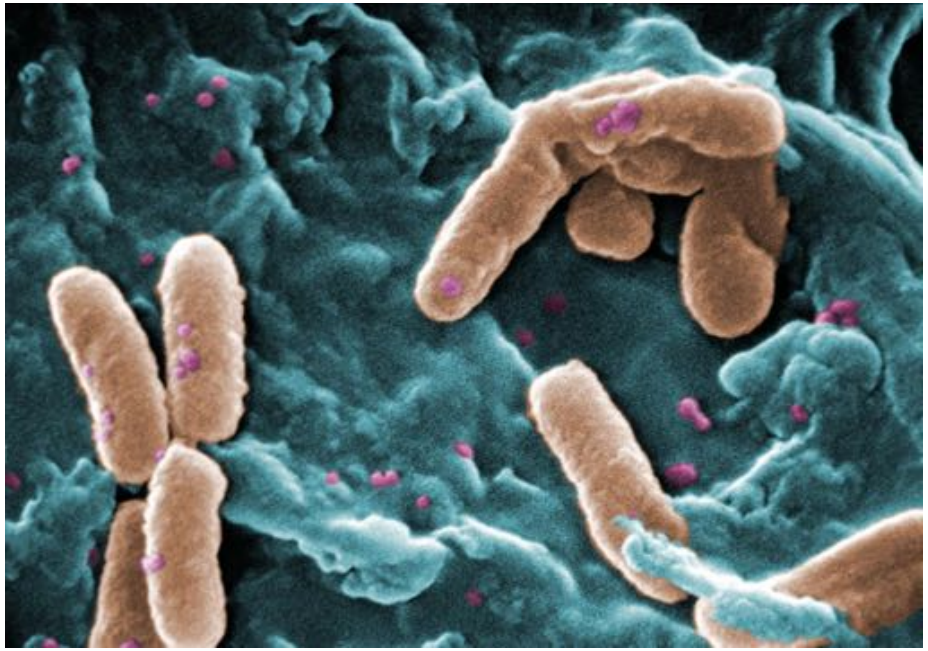

Pseudomonas aeruginosa
zB Ecthyma

Sporortichoides „Muster“

Sporotrichosis schenckii, *Nocardia brasiliensis*, *Mycobacterium marinum*
Leishmania brasiliensis, *Cat Scratch*

Nocardia asteroides, Atypical mycobacteria, *Francisella tularensis*
Blastomyces dermatitidis, *Coccidioides immitis*
Cryptococcus neoformans, *Histoplasma capsulatum*
Streptococcus pyogenes, *Staphylococcus aureus*
Pseudomonas pseudomallei, *Bacillis anthracis*, *Cow Pox*

Ekthyma „Muster“

Streptokokken
Pseudomonas

Spotted Fever „Muster“

surrounded by an erythematous rim. On the fourth day, the rash became faint. Indirect immunofluorescence assay revealed an *Orientia tsutsugamushi* (formerly known as *Rickettsia tsutsugamushi*) antibody titer of 1:640. The clinical course was improved after administration of oral doxycycline at a dose of 100 mg twice daily for 7 days. The patient continued to do well, and her

„Settings“

Pyodermie ?

Schafshüter

Mein Beruf ist Diagnose ! Ich bin Schafshüter

Erfasst von Paul Scheidegger am 19. März 2015 in der Kategorie Wissenswertes für Patienten, Publikationen

Auflösung

Direktnachweis

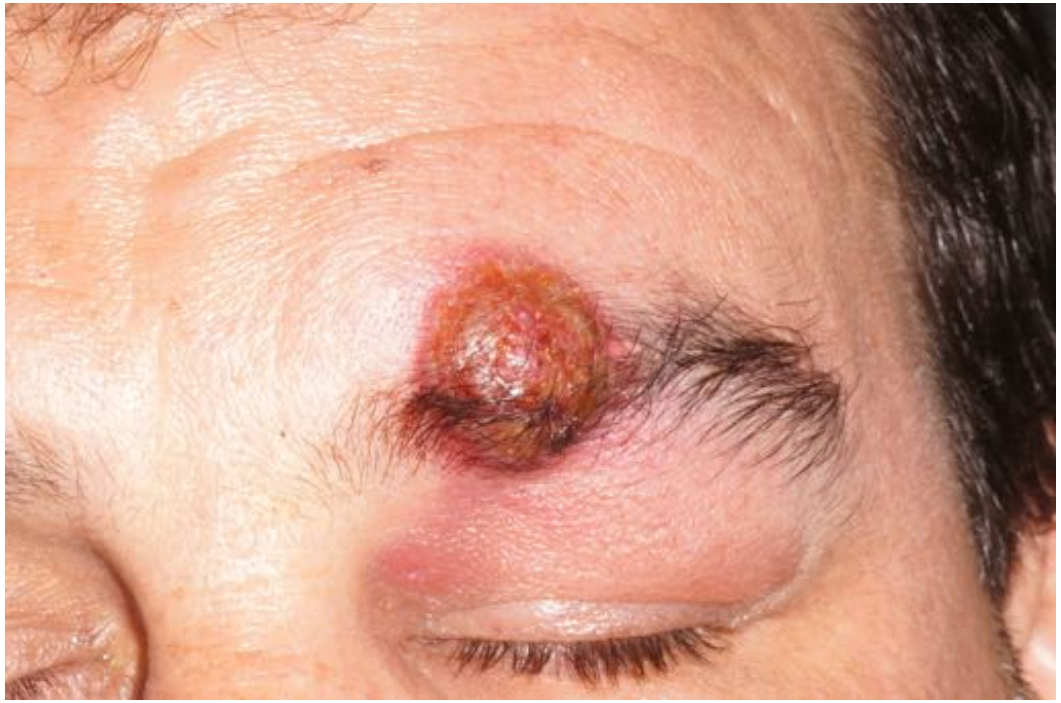

Orf-Virus

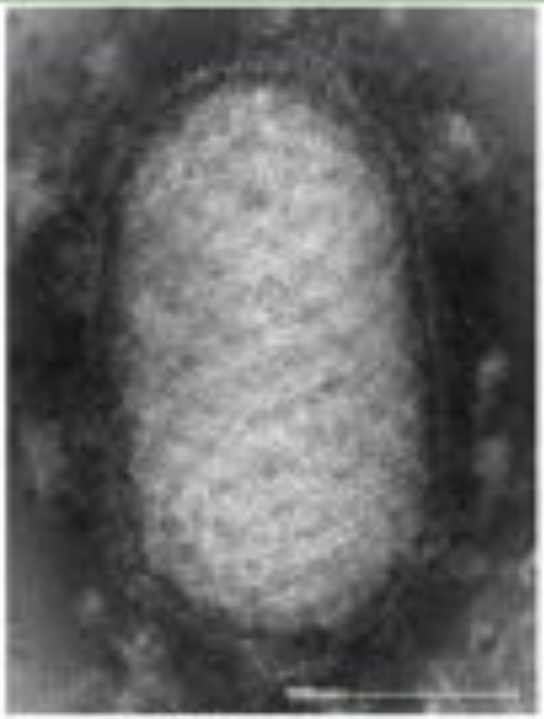

Orf-Virus im EM.

Systematik

Reich:	Viren
Familie:	*Poxviridae*
Gattung:	*Parapoxvirus*
Art:	*Parapoxvirus ovis*

„Settings“

schnell

langsam

Wundrose (Erysipel)

Infektion durch Zeckenstich (Borreliose)

„Settings“

Hyperhidrose,
Diabetes,
mangelhafte Hygiene
Axillär, genital

Abb. 10.2. Erythrasma mit ziegelroter Fluoreszenz im Wood-Licht

Abb. 10.1. Erythrasma

„Settings“

Seit Jahresbeginn 2015 wurden bisher insgesamt fünf Fälle bekannt. Es handelt sich um junge Personen mit Migrationshintergrund im Alter von 15 bis 22 Jahren, die erst vor kurzem z. T. von Somalia über Eritrea, Äthiopien, Sudan, Libyen und Italien in die Schweiz gereist sind.

„Settings“

Fischer, Schlachter, Krabbe

Abb. 10.7. Erysipeloid

„Settings“

in beheizten Schwimmbecken oder Aquarien anzutreffen.

Dermatologie und Venerologie

Hauterkrankungen bei Flüchtlingen

Siegfried Borelli, Stephan Lautenschlager
Dermatologisches Ambulatorium des Stadtspitals Triemli, Zürich

„Settings“

Abbildung 2: Kutane Leishmaniose bei einem Asylbewerber aus Eritrea.

Abbildung 1: Kutane Diphtherie (Toxin-produzierendes *Corynebacterium diphteriae*) bei einem Asylbewerber aus Äthiopien.

„Settings“

Tabelle 10.2. Tierbisse

Spezies	Erreger	Infektionsrisiko	Therapie
Hund	Streptokokken *Staphylococcus aureus* *Pasteurella multocida*	15–20%	Ampizillin/Clavulansäure
Katze	*Pasteurella multocida*	50%	Ampizillin/Clavulansäure
Mensch	*Staphylococcus aureus* *Escherichia corrodens* *Haemophilus influenzae*	>50%	Amoxizillin/Clavulansäure
Schwan	*Pseudomonas aeruginosa*	Nicht bekannt	Ciprofloxacin
Affe	Herpesvirus B	Nicht bekannt	

„Settings“ – Katzenhaltung

„Settings“ – Katzenhaltung

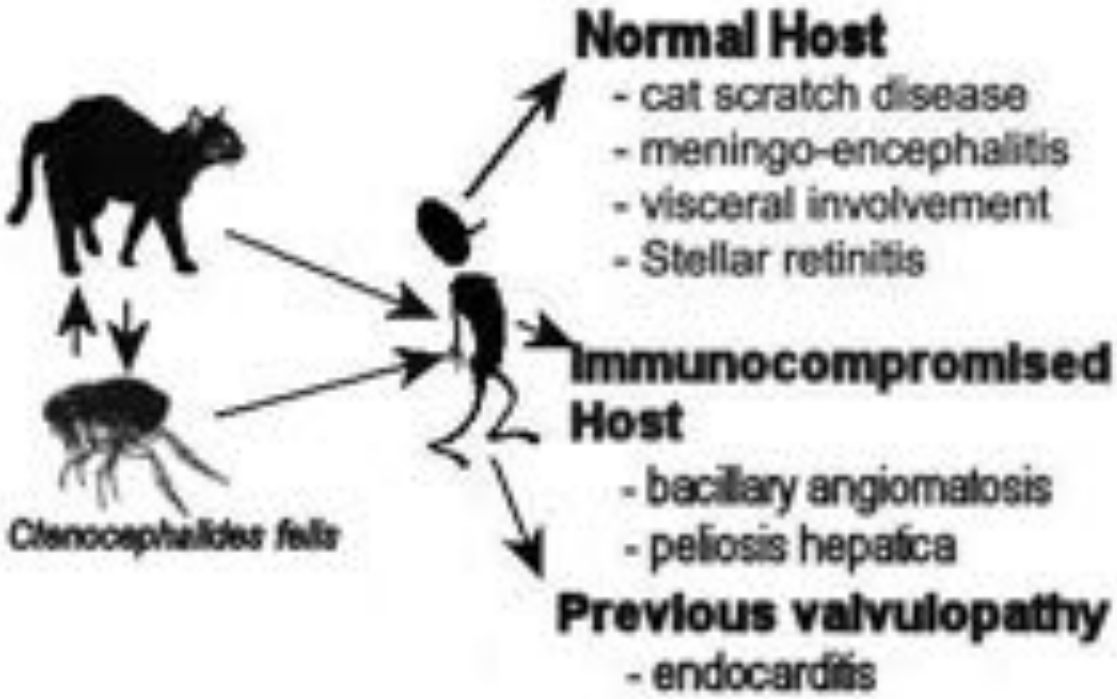

„Settings“ – Katzenhaltung

Kaposi's sarcoma "look-alikes"

- Bacillary angiomatosis
  - Bartonella species
- Pyogenic granuloma
- Extrapulmonary Pneumocystis carinii
  - Occurs even in absence of lung infection
- Chronic venous stasis mimicking plaque KS

Pilz und die Haut

Pilze und die Haut

„Oberflächlichliche“
Dermatophyten
Hefen
Schimmelpilze

„Tiefe“ (subkutane) Pilze

Diagnostik

Mykologisches Nativpräparat

Alle Abb. © P. Mayser

Phasenkontrast

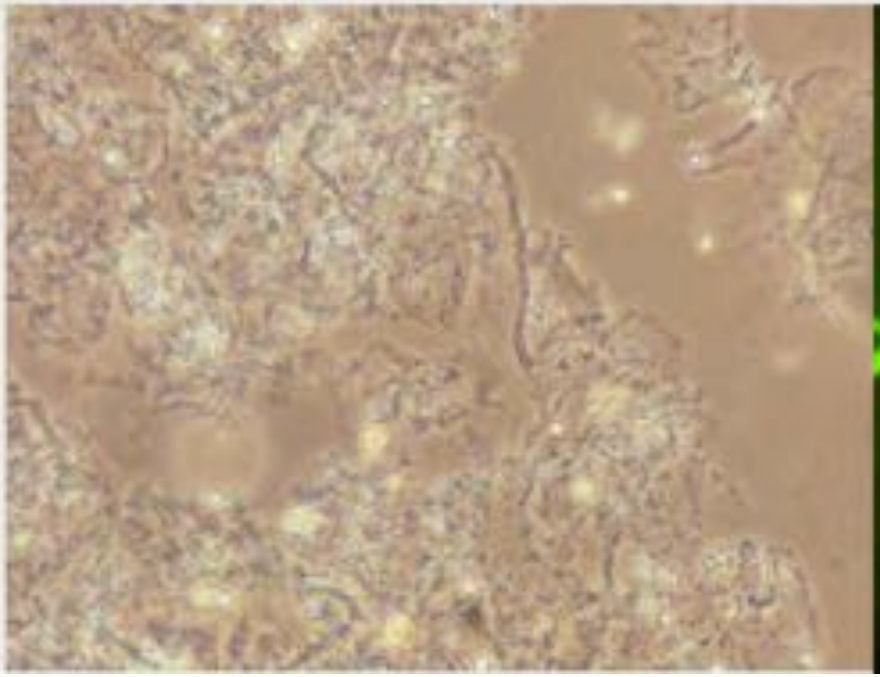

Optische Aufheller

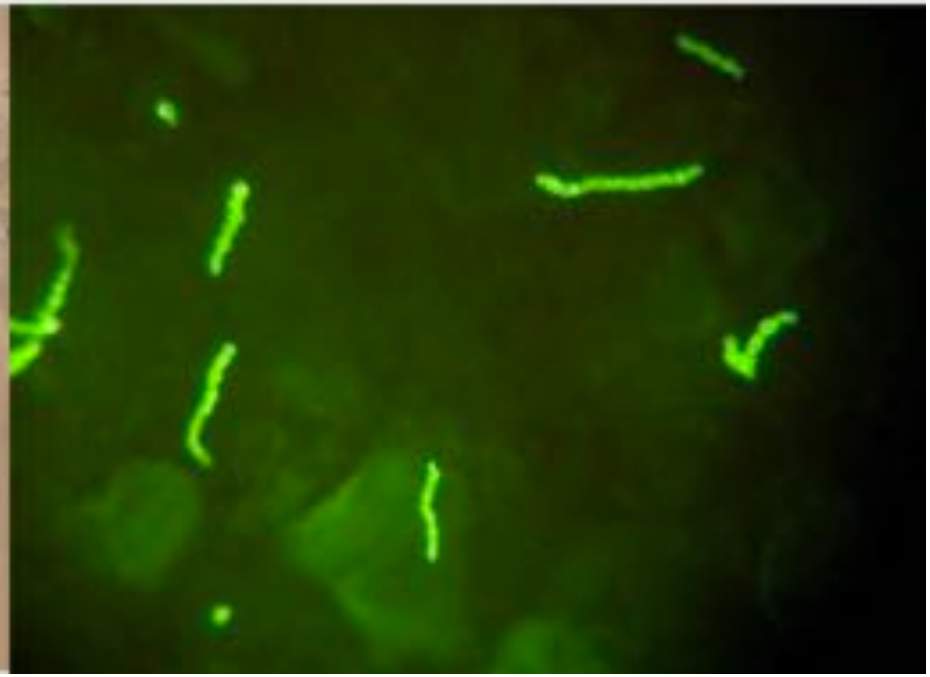

Diagnostik

Vergleich von Kontrastierungen

Tambosis et al., Int J Dermatol 2012 Aug;51(8):935-8

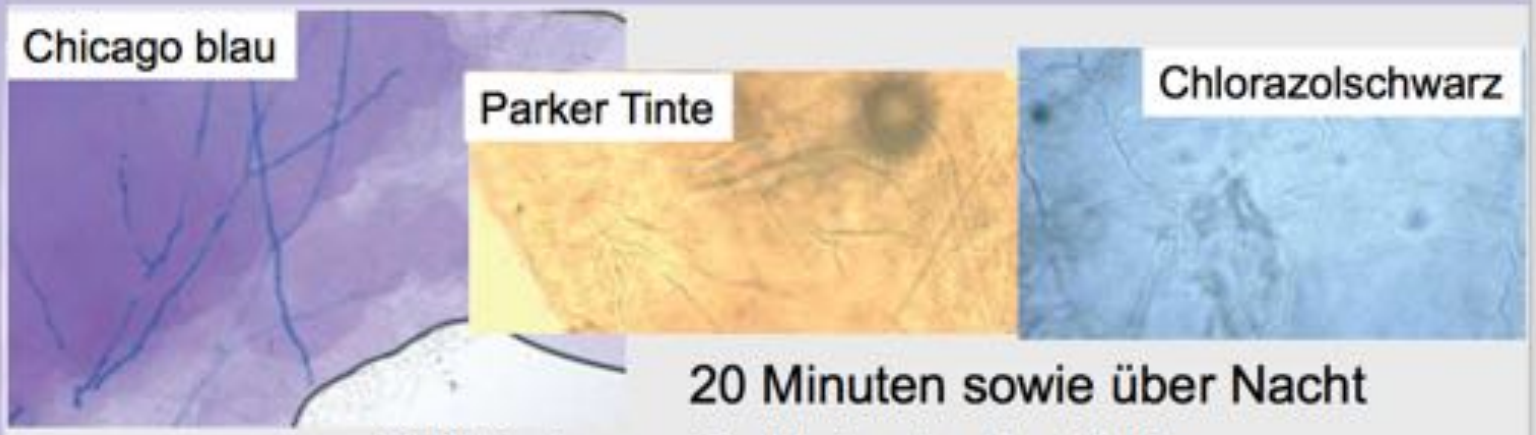

20 Minuten sowie über Nacht

100 Proben – Goldstandard = Kultur

	Sensitivität [%]	Spezifität [%]
Parker Tinte	48	96
Chicago blau	78	96
Chlorazolschwarz	63	97

Diagnostik

Histopathologie der Onychomykose

Nazarian et al., J Am Acad Dermatol 2012 Apr;66(4):655-60

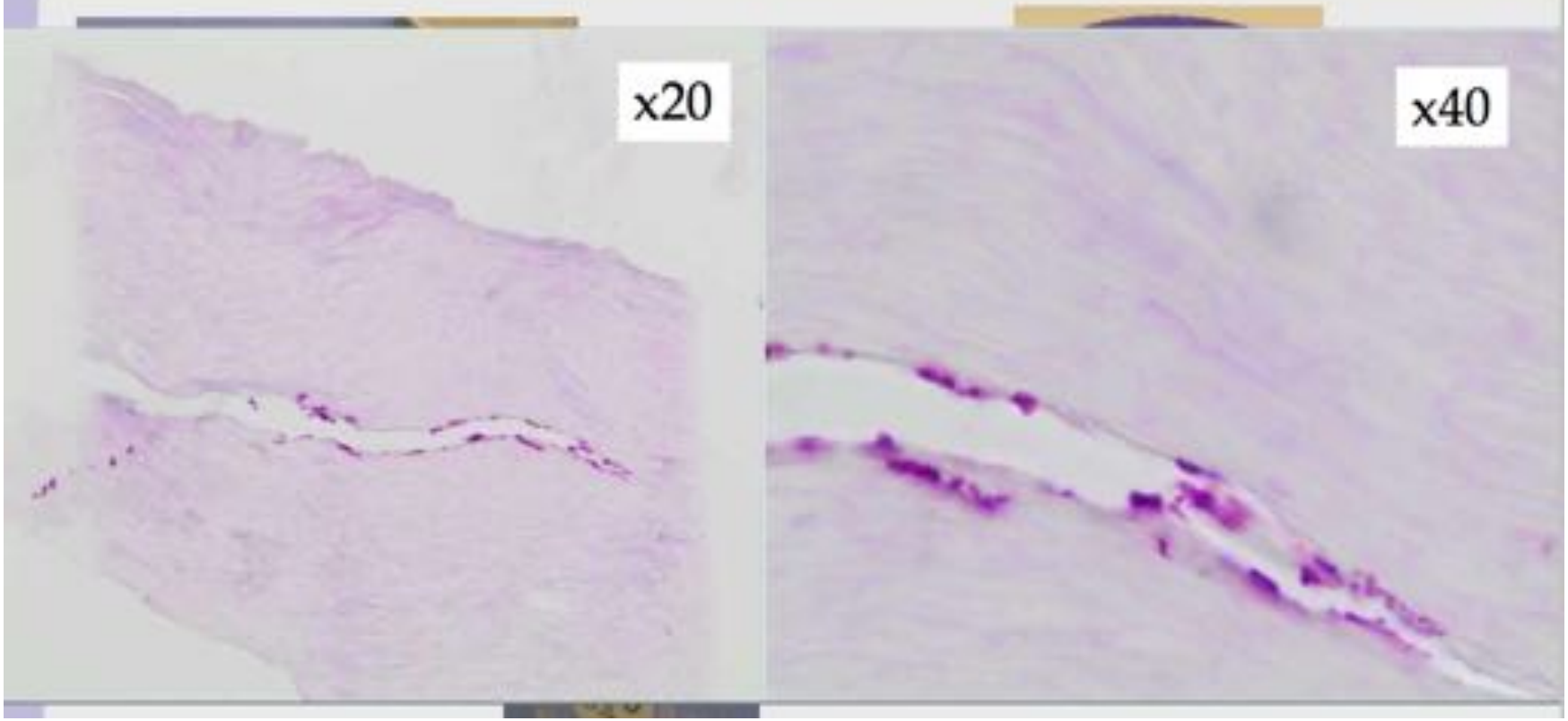

Diagnostik

Diagnostische PCR bei Dermatophyten

Gräser et al., JDDG 2012 Oct;10(10):721-6

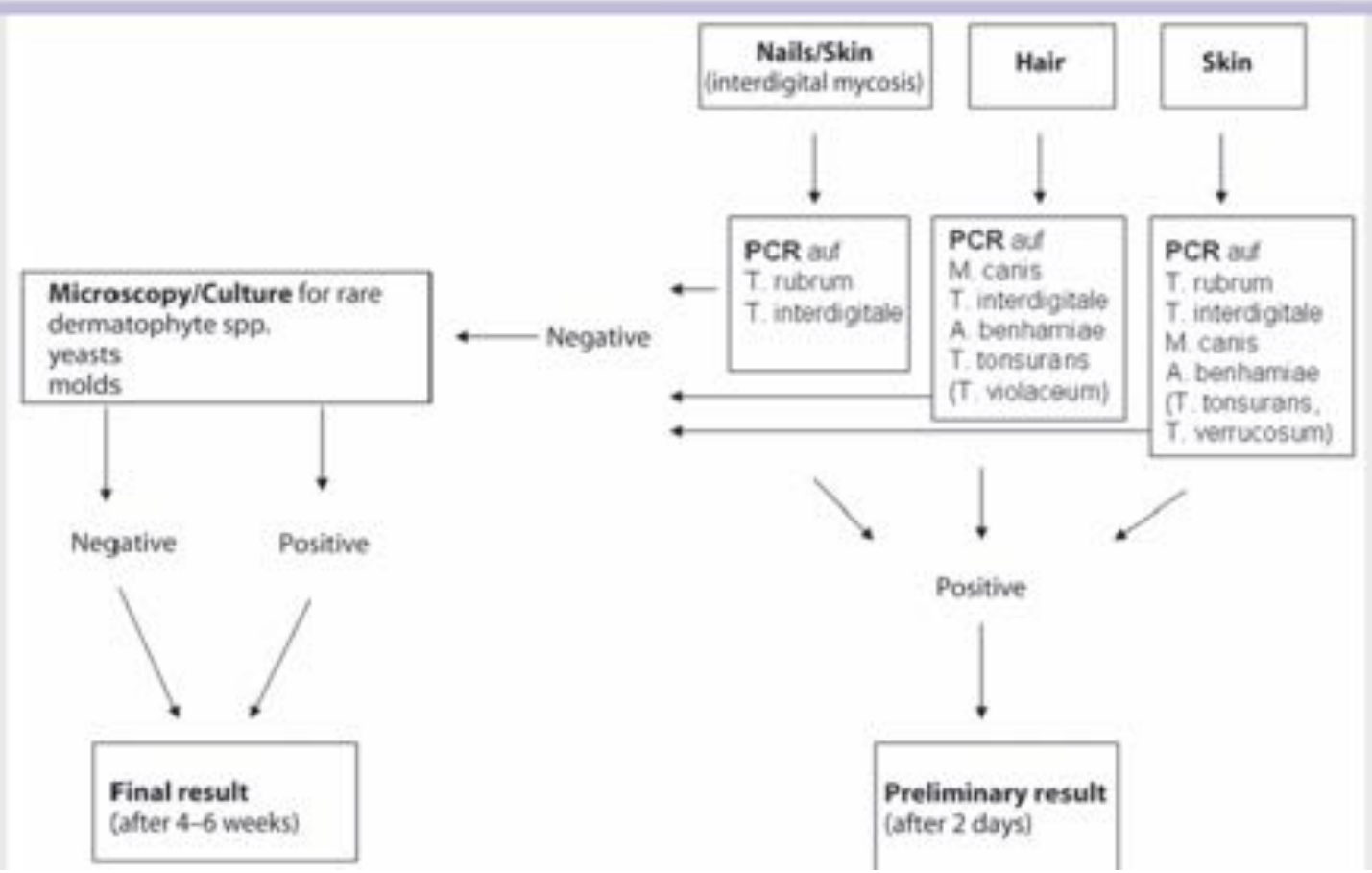

Diagnostik

Dermatophyten PCR in der Routinediagnostik

Alexander et al., Br J Dermatol 2011

- Nur *T. rubrum*, da Inzidenz 70-80% in Mitteleuropa
- Reduktion von 2-4 Wochen auf 3 Tage
- Falsch negativ (= PCR negativ, Nativ negativ, Kultur positiv): etwa 3% der Proben
- Aufwertung des Nativpräparates
- Abstimmung mit einsendenden Dermatologen
  - Haarproben – selten *T. rubrum*
  - Angaben über Tierkontakt
  - Besondere Fragestellungen

Diagnostik

Dermatoskopie Kopfhaut/Haare

Miteva et al., J Am Acad Dermatol 2012 Nov;67(5):1040-8

Psoriasis – gedrehte Gefäße

AA – Yellow dots

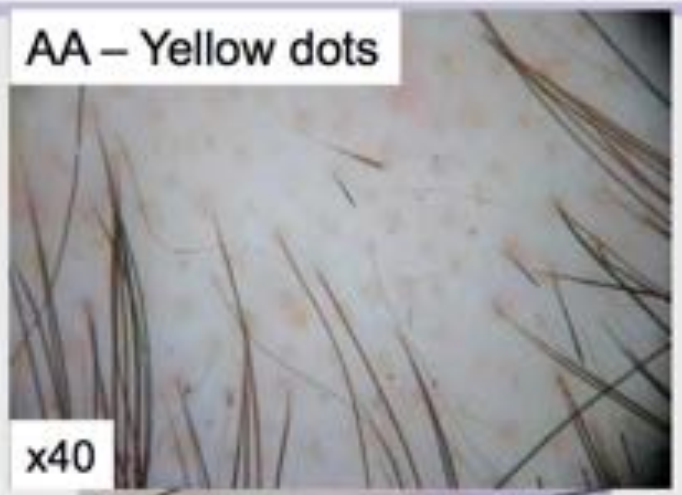

AA – Ausrufezeichenhaare

M. Kossard: fehlende Follikel-öffnung, peripiläre Krause

Diagnostik – Dermatoskopie

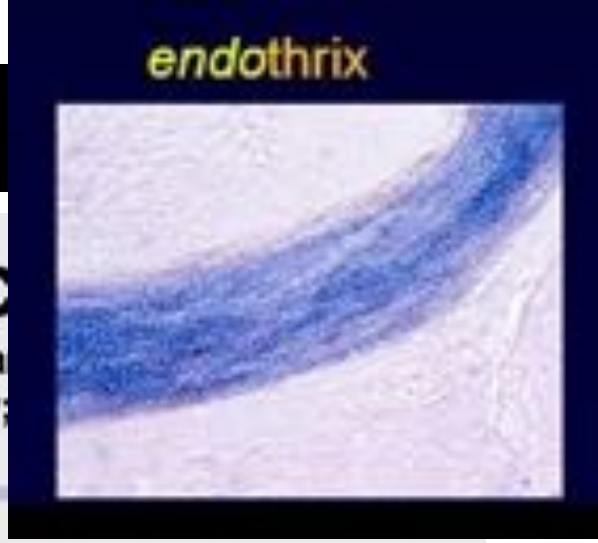

Trichoskopie der Tinea c

Beide Abb. aus: Pinheiro et al., An Bras Dermatol, 2012 Ma
Vasquez-Lopez et al., Australas J Dermatol 2012 May;

- Kommahaare: Mikrosporie
- Komma- bzw. Korkenzieherhaare, black dots: *T. violaceum*, *T. soudanense*, *T. tonsurans*



Endothrix – TVS are in houses

- Komma- bzw. Korkenzieherhaare, black dots: *T. violaceum*, *T. soudanense*, *T. tonsurans*



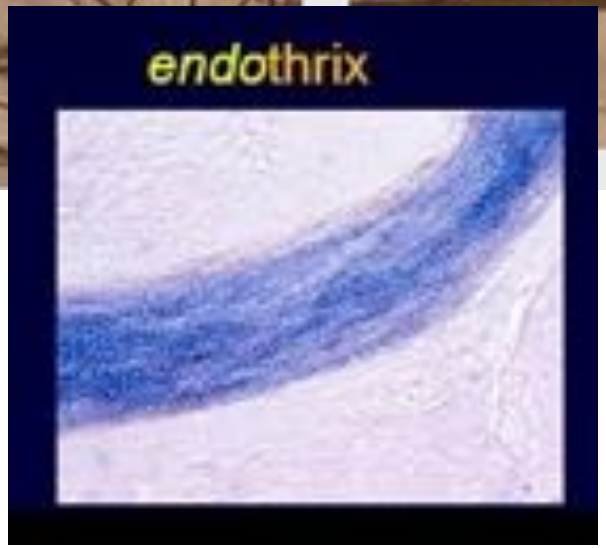

Endothrix – TVS are in houses

Endothrix Befall (anthropophile Erreger)

Cuticula umscheidet geschwächten Kortex, angefüllt mit Sporen; Infundibulum aufgetrieben

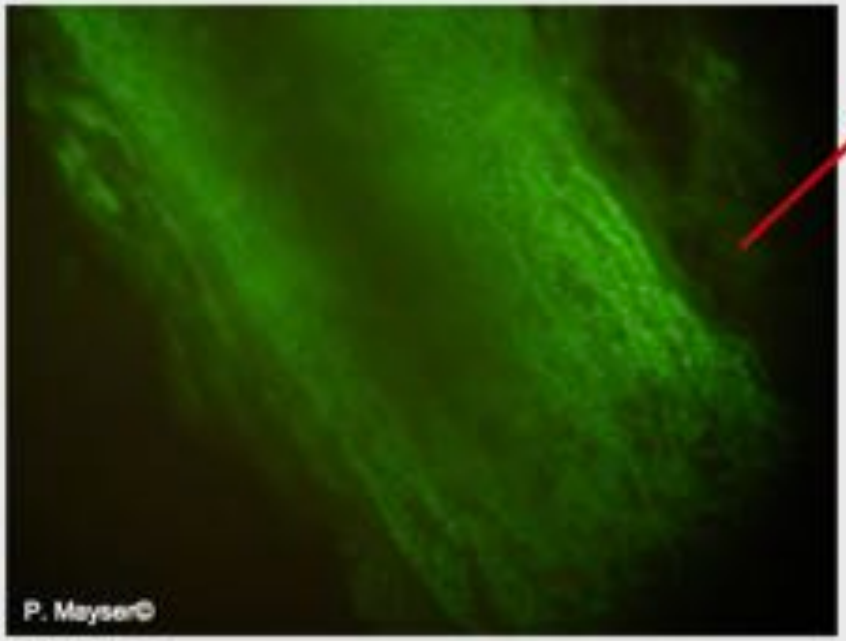

Pinheiro et al.

Vasquez-Lopez et al.

Endothrix – TVS are in houses

Trichoskopie der Tinea capitis

Vasquez-Lopez et al., Australas J Dermatol 2012 May;53(2):118-9

Ausgangsbefund

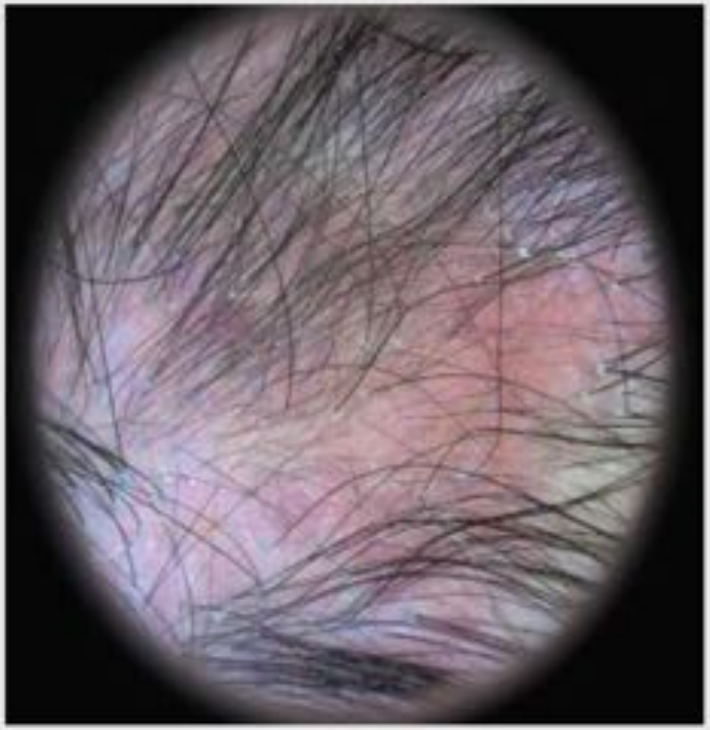

Nach 12 Wochen

Diagnostik – Wood-Lampe (exothrix)

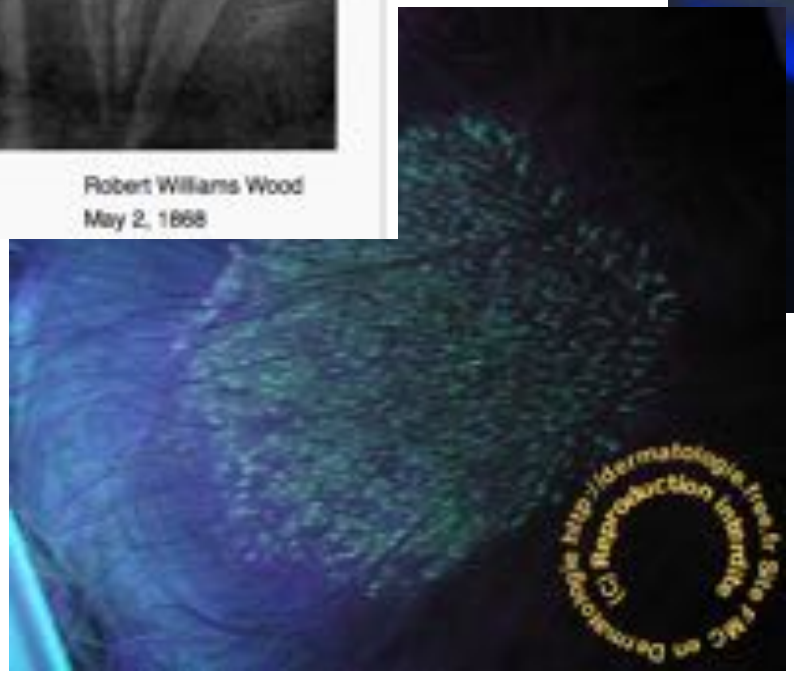

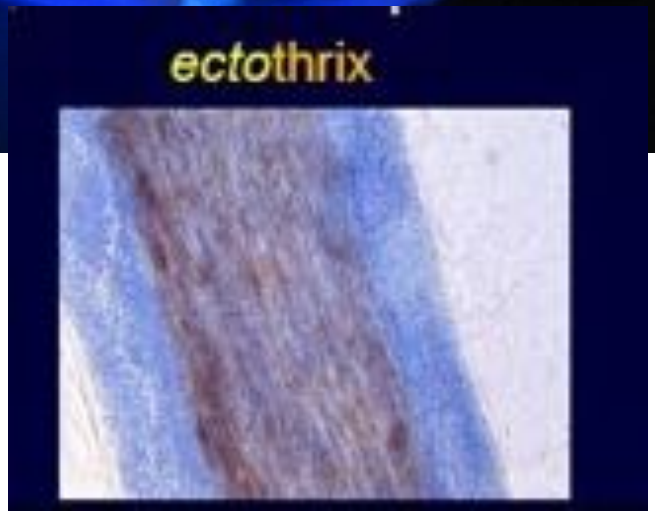

Diagnostik – Wood-Lampe (exothrix)

Wood's lamp illumination

Infectious organisms glowing under Wood's lamp illumination

Fluorescence noted during Wood lamp examination

Diagnostik



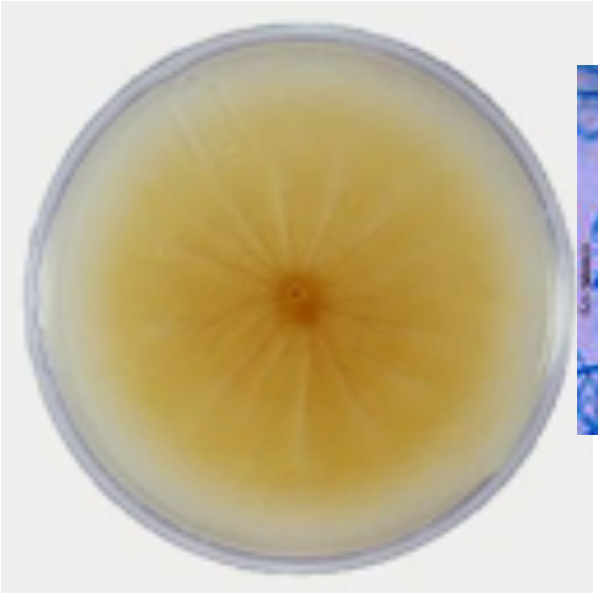

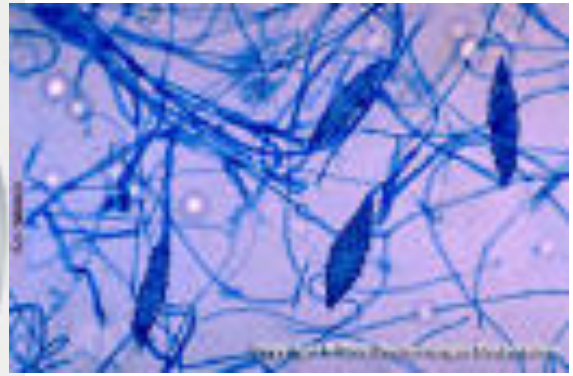

Diagnostik

Other anthropophilic fungi sometimes found to cause tinea capitis are:

- *T. violaceum* especially in African patients
- *M. audouinii*
- *M. ferrugineum*
- *T. schoenleinii*
- *T. rubrum*
- *T. megninii*
- *T. soudanense*
- *T. yaoundei*

Dermatophyte fungi sometimes originate in the soil (geophilic organisms).

- *M. gypseum*
- *M. fulvum*

Other zoophilic fungi sometimes found to cause tinea capitis are:

- *T. verrucosum* (originating from cattle)
- *T. mentagrophytes* var. *equinum* (originating from horses)
- *M. nanum* (originating from pigs)
- *M. distortum* (a variant of *M canis* found in cats)

Diagnostik - Pilzkultur



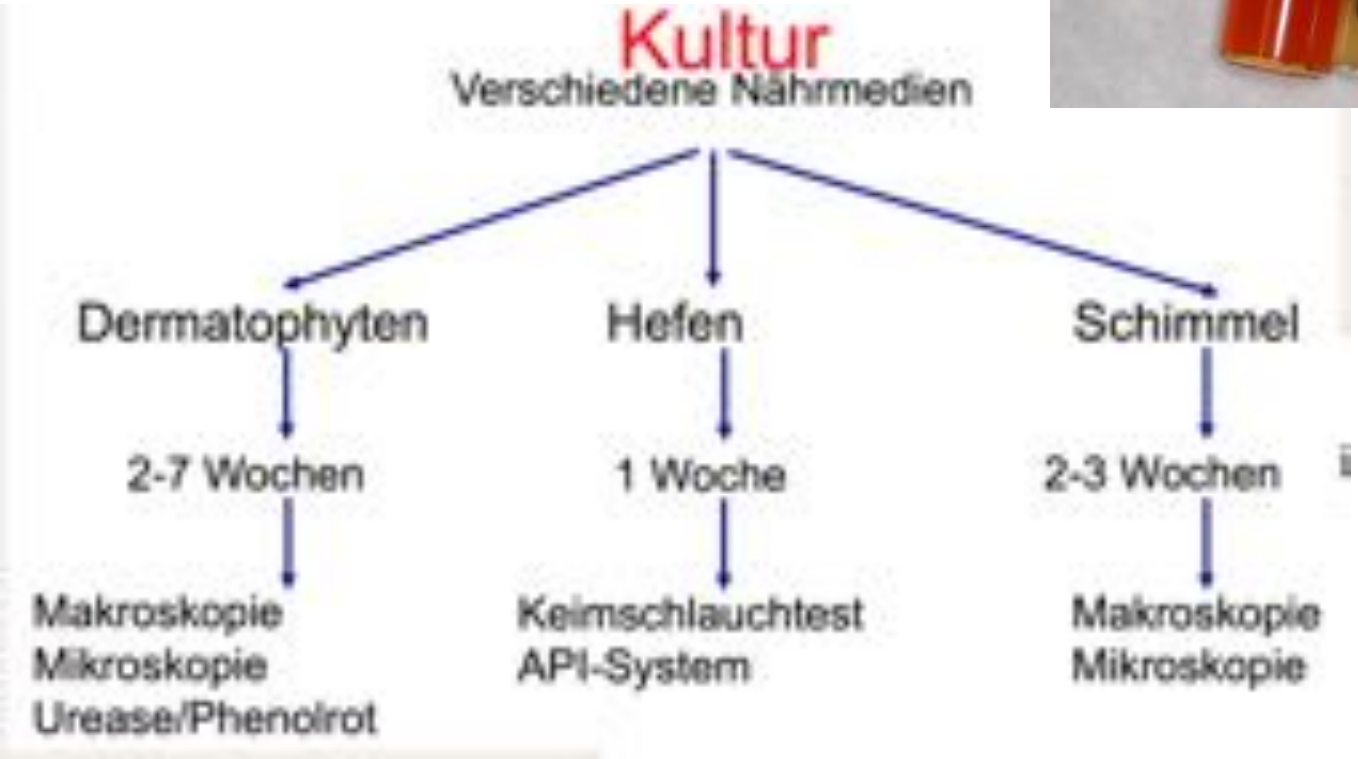

Diagnostik - DHS

	Dermatophyten	Hefen	Schimmelpilze
Häufigkeit	70.5%	24.4%	5.1%
Beispiele	Trichophyton Microsporum Epidermophyton	Candida Cryptococcus Malassezia	Aspergillus Mucor
Eigenschaften	Fadenpilze Führen zu oberflächliche Pilzinfektionen (d.h. der Haut, Nägel und Haare) Können auch gesunde Menschen befallen	Sprosspilze Befallen v.a. Schleimhäute, aber auch die Haut und innere Organe (systemische Mykose) Treten vorwiegend bei immungeschwächten Personen auf	Fadenpilze Befallen überwiegend innere Organe; seltener auch die Haut oder Nägel Treten nur bei immungeschwächten Personen auf

Diagnostik - Dermatophyten

Spezies	Wirt	Klinik	Vorkommen
Trichopyton			
Trichopyton rubrum	Mensch	Tinea pedis Tinea manum Tinea corporis Onychomykose	häufig
Trichopyton mentagrophytes	Meerschweinchen	Tinea coproris Tinea faciei Tinea capitis Tinea barbae	häufig
Trichophyton verrucosum	Kuh Pferd	Tinea corporis Tine barbae	häufig
Epidermophyton			
Epidermophyton floccosum	Mensch	Tinea inguinalis (fast nie Haare/Nägel)	Häufig
Microsporon			
Microsporum canis	Katze / Hund	Tinea capitis Tinea corporis	häufig

Diagnostik - Dermatophyten

Dermatophytenspektrum in Schweden

Drakensjö et al., Med Mycol. 2011 Jul;49(5):484-8

2005-2009: 37.503 Proben

T. rubrum 83,2%

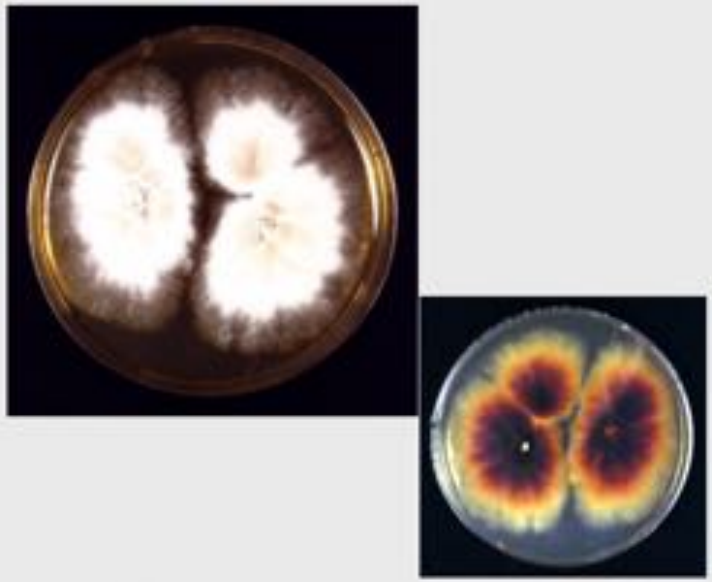

T. mentagrophytes 7,4%

Alle Abb. © P. Mayser

Diagnostik - Dermatophyten

Dermatophytenspektrum in Schweden

Drakensjö et al., Med Mycol. 2011 Jul;49(5):484-8

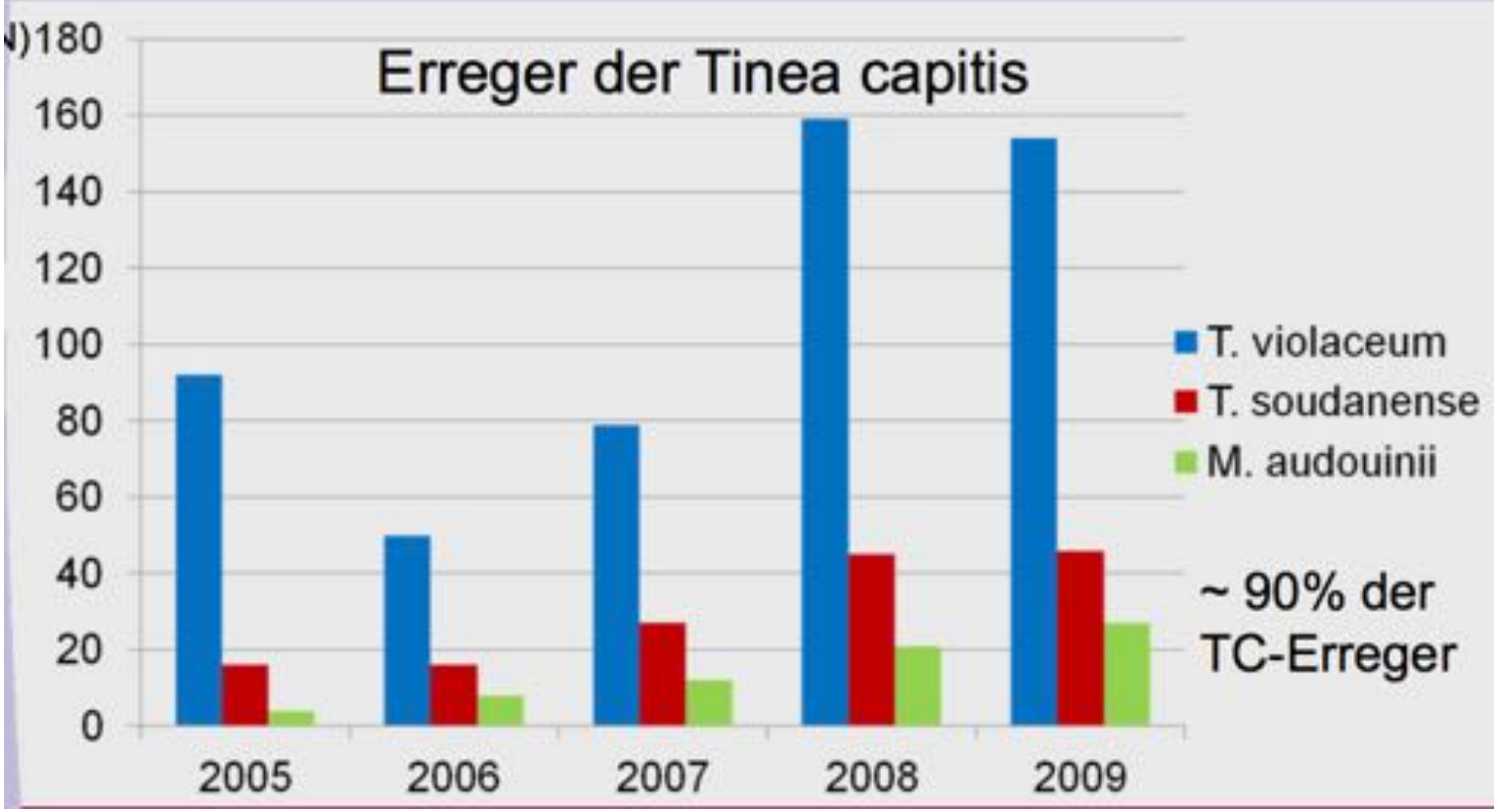

Diagnostik - Dermatophyten

Erreger der Tinea capitis

T. tonsurans

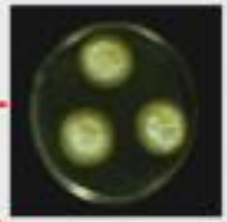

M. canis

M. audouinii

T. violaceum

T. soudanense

zoophil

anthropophil

Alle Abb. P. Mayser©

Diagnostik - Dermatophyten

Steckbrief
Trichophyton tonsurans

- Anthropophil
- Tinea corporis gladiatorum
- Asympt. Keimträger

Diagnostik - Dermatophyten

M. audouinii	***M. canis***
Anthropophil	Zoophil

Alle Abb. © P. May

Diagnostik - Dermatophyten



M. canis

Platz 1

Schnelles Wachstum, strahlen-artig, orange-gelber Thallus

Katzen (oft asymptomatisch besiedelt), aber auch Hunde, Pferde, Affen und Kaninchen

Diagnostik - Dermatophyten

Tinea capitis in der frühen Kindheit

Fazit für die Praxis

Terbinafin

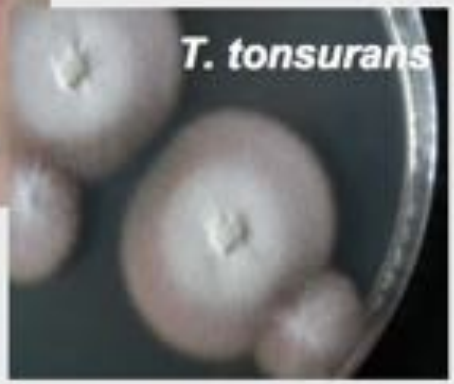

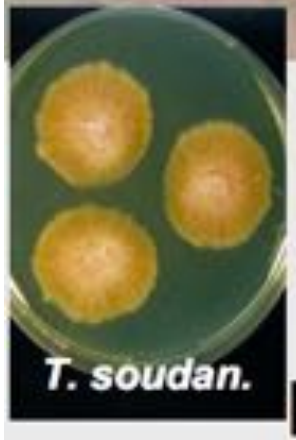

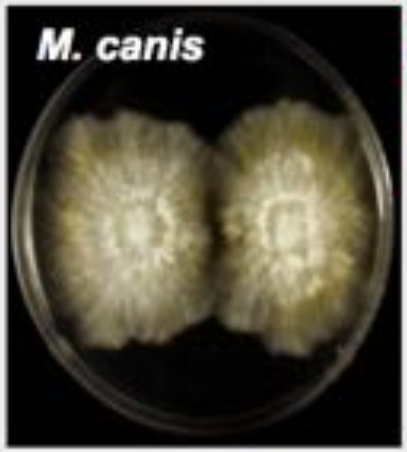

Griseofulvin
Itraconazol

Erreger-angepasste Therapie

Diagnostik - Dermatophyten

Nomenklatorische Irrungen und Wirrungen um *T. mentagrophytes*

- Das, was früher ein wenig schlampig als *T. mentagrophytes* (*var. interdigitale*) bezeichnet wurde, heißt jetzt *T. interdigitale* (zweithäufigster T. nach *T. rubrum).*
- *T. mentagrophytes* bezeichnet jetzt den Erreger des Mäusefavus (kommt in Europa praktisch nicht vor, wird daher in Europa verschwinden).

Diagnostik - Dermatophyten

T. mentagrophytes Komplex

Sun et al., Br J Dermatol. 2010 Dec;163(6):1312-8

- 48 klinische Isolate des T. mentagrophytes-Komplex
- 36 vom Menschen, 12 von Tieren
- Zuordnung zu den drei Anamorphen (ITS-/ß-Tubulin Gen Seq

T. interdigitale	*T. mentagrophytes*	*T. erinacei*
43 (21a, 22z)	0	5

Diagnostik - Dermatophyten

Tinea manuum durch *T. mentagrophytes var. erinacei*

Rhee DY et al. Mycoses. 2009; 52: 287-90

15a/w, HV zunächst als Pompholyx diagnostiziert
4 Wochen topische Steroide
Itraconazol 200mg/d + Isoconazol/Diflucortolonvalerat Creme über 4 Wochen

Diagnostik - Dermatophyten

Diagnostik - Dermatophyten

Mykosen durch *T. erinacei*

Fazit für die Praxis: Dran denken!

Diagnostik - Dermatophyten

Bullöse Tinea

- Vor allem an Händen und Füßen
- Meist durch zoophile Erreger
- Relativ starke entzündliche Reaktion
- Präferentielle Erreger:
  - *Trichophyton erinacei*
  - *Arthroderma benhamiae*

Diagnostik - Dermatophyten

T. mentagrophytes Komplex

Nenoff et al., JDDG 2007

Derzeitige Klassifikation		Frühere Klassifikation
Teleomorphe	Anamorphe	
Arthroderma vanbreuse-ghemii	*T. inter-digitale *#*	*T.mentagrophytes var. interdigitale* T.mentagrophytes var. granulosum#*
Arthroderma simii	*T. menta-grophytes#*	*T. mentagrophytes var. quinckeanum#*
Arthroderma benhamiae	*Trichophyton sp.# Trichophyton erinacei#*	*T.mentagrophytes var. granulosum# T.mentagrophytes var. erinacei#*

* anthropophil; # zoophil

Diagnostik - Dermatophyten

Die **Teleomorphe** bezeichnet in der Mykologie die Meiosporen bildende Hauptfruchtform (d. h. geschlechtliche Form) von Pilzen mit einem pleomorphen Entwicklungszyklus. Eine ausschließlich Mitosporen (Konidien) bildende Nebenfruchtform heißt demgegenüber Anamorphe (d. h. ungeschlechtliche Form)

***T. mentagrophytes* Komplex**

Nenoff et al., JDDG 2007

Derzeitige Klassifikation		Frühere Klassifikation
Teleomorphe	Anamorphe	
Arthroderma vanbreuse-ghemii	*T. inter-digitale *#*	*T.mentagrophytes var. interdigitale* T.mentagrophytes var. granulosum#*
Arthroderma simii	*T. menta-grophytes#*	*T. mentagrophytes var. quinckeanum#*
Arthroderma benhamiae	*Trichophyton sp.# Trichophyton erinacei#*	*T.mentagrophytes var. granulosum# T.mentagrophytes var. erinacei#*

* anthropophil; # zoophil

Diagnostik - Dermatophyten

„Wer tötete *T. mentagrophytes*?“

Frau PD Dr. Gräser – phylogenetische Untersuchungen

T. menta. interdigitale, T. menta. nodulare, T. menta. goetzii	***T. menta. mentagrophytes, T. quinckeanum***
= *T. interdigitale* (später a/z)	= *T. mentagrophytes*

- *T. mentagrophytes* im Alltag nicht sehr häufig
- „Etikettentausch“ – therapeutisch nicht relevant
- Probleme in der Bewertung der Literatur

Fazit für die Praxis: „ Umgewöhnen“ !

Candida-Stomatitis

C. albicans

Diabetes, Immunsuppression

Abstreifbare weissliche Beläge

Fluconazol p.o., Betadine

Tinea faciei / barbae

Tinea capitis

Tinea pedis

DD: Gram-negativer Fussinfekt (Pseudomonas aer.)

Onychomykose

Onychomykose

Onychomykose

Fungal Melanonychia

Finch et al., J Am Acad Dermatol 2012 May;66(5):830-41

Onychomykose

Onychomykosen durch Non-Dermatophyte Molds (NDM)

Gupta et al., J Am Acad Dermatol 2012 Mar;66(3):494-502

10% aller Onychomykosen

	DLSO	SWO	PSO
Scopulariopsis brevicaulis	27	-	10
Aspergillus spp.	23	12	6
Acremonium spp.	15	21	-
Fusarium spp.	13	13	-

Nicht-Dermatophyten als Erreger einer Onychomykose

English MP; Br J Dermatol 1976

- Pos. Nativpräparat
- Kulturelle Isolation des Erregers in mindest. 5/20 Inocula, kein gleichzeitiger Nachweis eines Dermatophyten

Nicht-Dermatophyten als Erreger einer Onychomykose

English MP; Br J Dermatol 1976

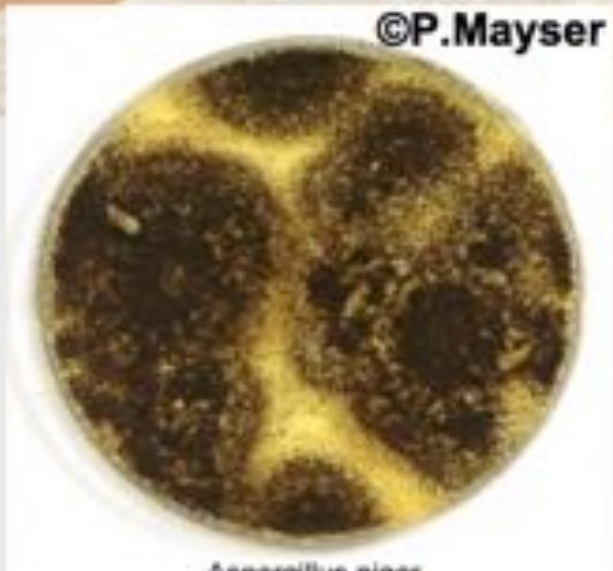

Häufig falsch positiv!

Onychomykosen durch Schimmelpilze

Ebihara et al; Br J Dermatol 2009

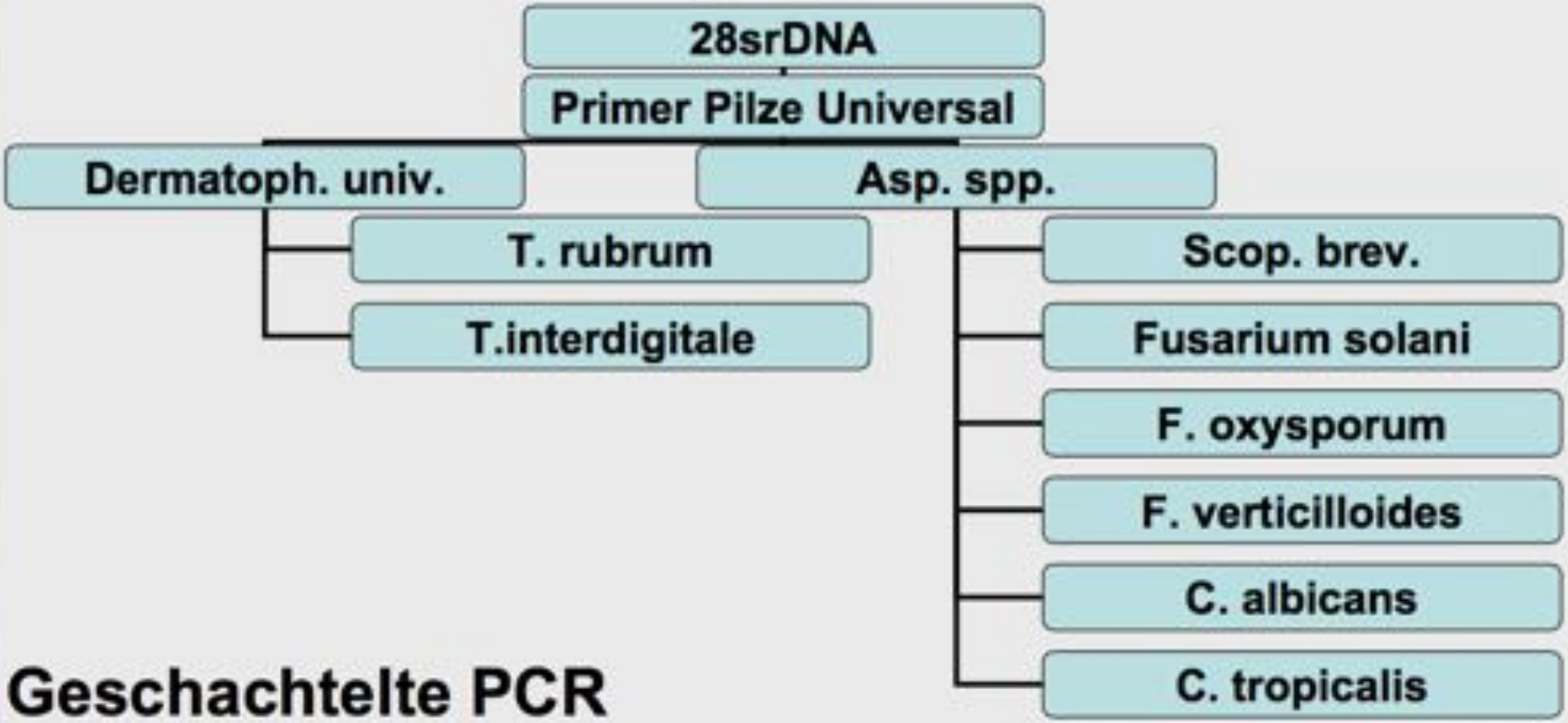

Geschachtelte PCR

Onychomykosen durch Schimmelpilze

Ebihara et al; Br J Dermatol 2009

(Geschachtelte) PCR

☺ Schnell und sensitiv

☺ 94% der KOH-positiven positiv (> als bei Kultur)

☺ Hohe Zahl an Mischinfektionen 21,3% - Erklärung für Versagen Onychomykosetherapie?

☹ Auch Kontaminationen werden erfasst

☹ Mehrere Untersuchungen erforderlich

☹ Spektrum begrenzt (regionale Unterschiede)

☹ Teuer – ~14€

Fusarien bei Dermatomykosen

Brasch, Hautarzt 2012 Nov;63(11):872-6

Onychomykose

- Kein Immundefekt
- Gelegentlich Paronychie
- Resistenzbestimmung (Fluconazol Resistenz)

Fazit für die Praxis
Kein Ansprechen auf Onychomykosetherapie = NDM!

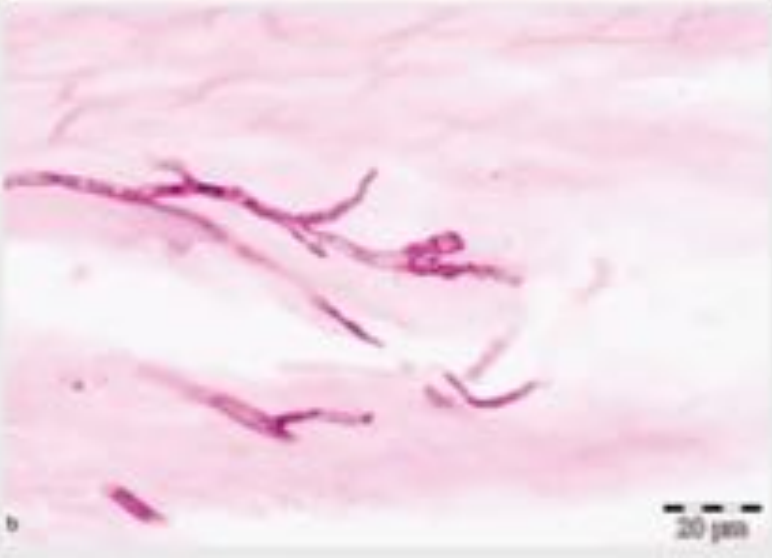

Tinea capitis – Settings

Tinea capitis

Asymptomatische Überträger bei Tinea capitis

White et al., J Eur Acad Derm Venereol 2007, 21:1061-1064

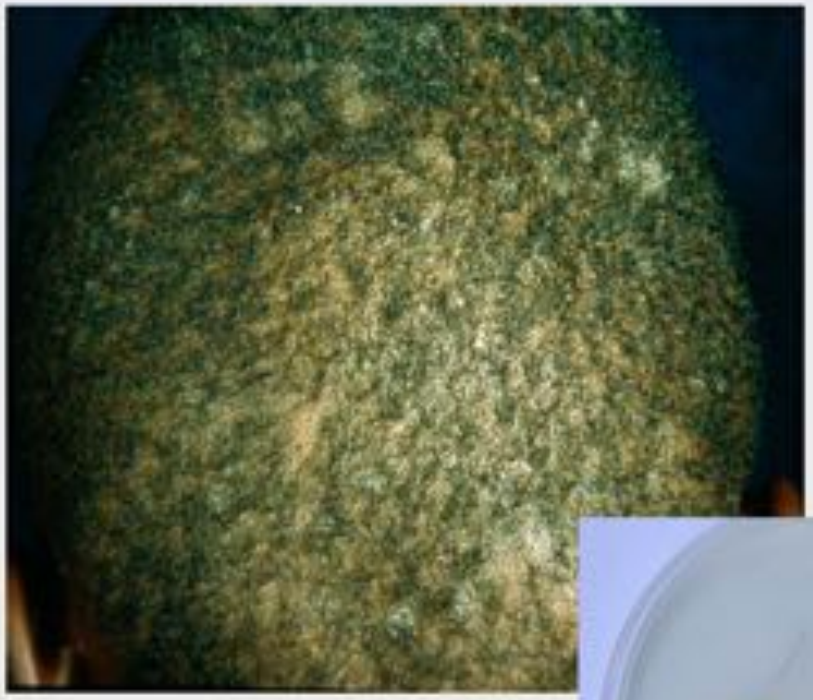

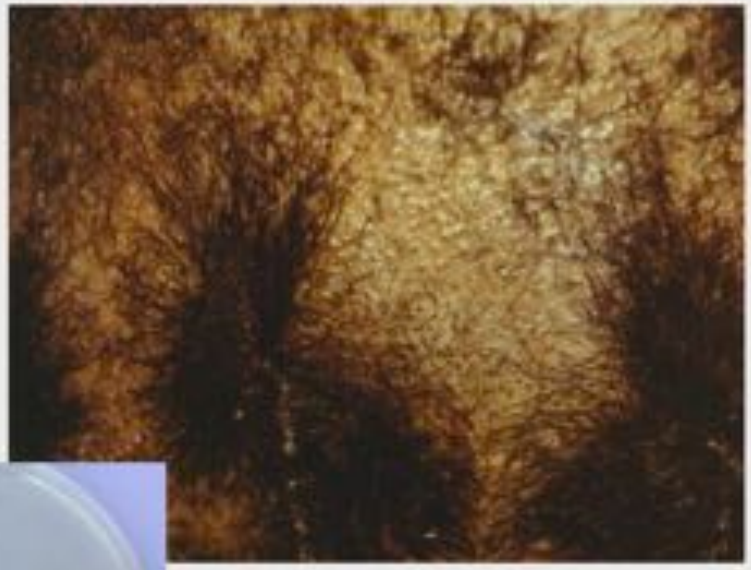

Rezidive, obwohl Indexfall therapiert!

Alle Abb. © P. Mayser

Tinea capitis – Favus, Erbgrind – Scutula

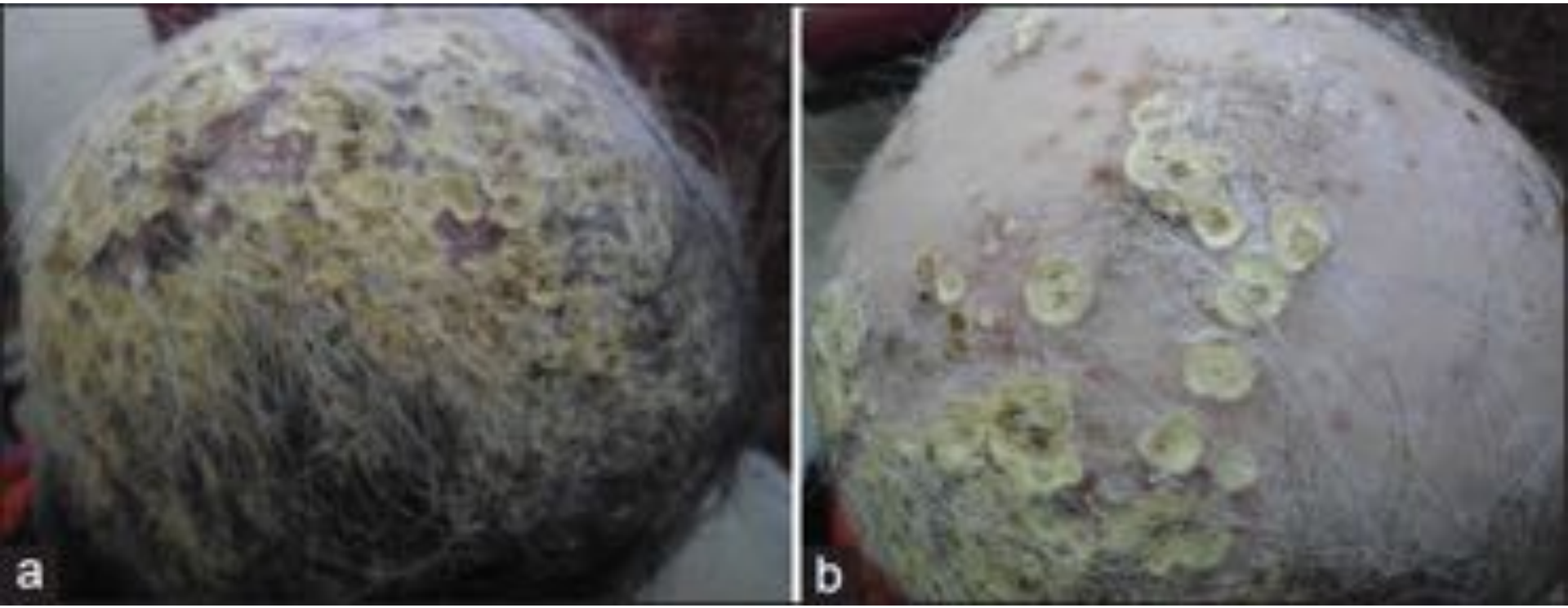

ERBGRIND, *m. porrigo:* schüppechtige raud zwischen den härlin des haupts, barts oder augbrawen. DASYPODIUS 190[a]. 293[a]; schellwurzsaft mit wein und öl, jedes gleichviel durcheinander gemischt, vertreibt den erbgrind, das haupt zum oftermal damit gesalbet. TABERNAEM. 105; eine frauw, die hette den erbgrind lang gehabt. FREY *garteng.* cap. 79; nun hett aber der eine den erbgrind, der ander war sonst reudig. *wegkürzer* 17[b];

jedoch so lasz ich mich nicht gern
so kahl als wie ein narrn beschern,
und als wenn ich hett den erbgrind.

AYRER *fastn.* 46[b];

Tinea corporis: Pityriasis versicolor

Tinea corporis

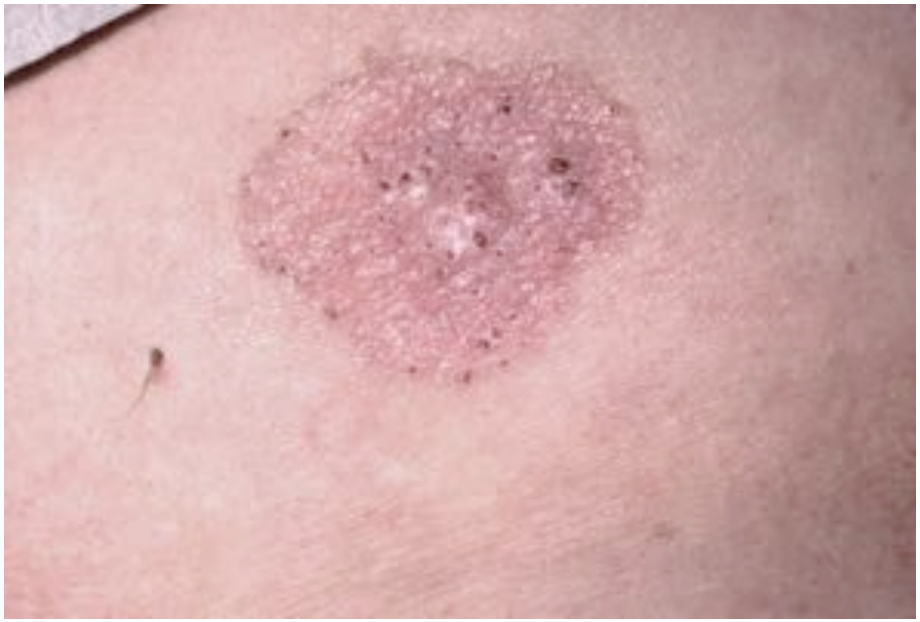

Tinea manus

Tinea pedis

Dyshidrosiformer Typ (Mykid)

DD:Dyshidrosiformes Ekzem, Psoriasis pustulosa

Tinea pedis

Squamös-hyperkeratotischer Typ

DD: Chronisches Ekzem, Ichthyosen

Die Auflösung

Hautpilz (Tinea corporis)

Die Auflösung

Hautpilz (Tinea corporis)

Die Auflösung

Hautpilz (Tinea corporis)

„Settings“

„Settings“

Subkutane Mykosen - Sporotrichose

Bonifaz et al., JDDG 2010 Aug;8(8):619-27

Sporothrix schenkii
- *sensu stricto*
- *albicans*
- *brasiliensis*
- *globosa*
- *mexicana*

„Pflanzenverletzungs-mykose“

Zoonose („Katzenbisse“)

20-25°C/>90% Luftfeuchte

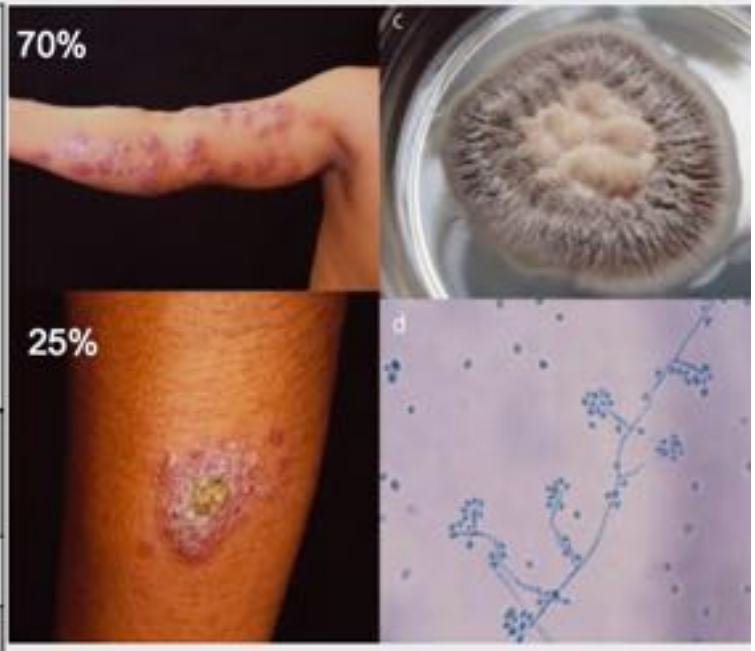

„Settings“

Molluscum contagiosum ähnliche Kryptokokkose

Ramdial et al.; J Cutan Pathol 2008; 35: 1007-13.

- Oft Immunsuppression (Aids, Leukämien, Steroide, Tx, TNF-alpha Hemmer)
- Hautmanifestationen als sekundäre KK in 10-20% einer systemischen Kryptokokkose
- kann schweren Komplikationen vorausgehen

Juckende genabelte Papeln 3-8mm

„Settings“

Tzanck-Test bei Kryptokokkose

Fridlington et al.; Arch Dermatol 2006; 142: 25-27

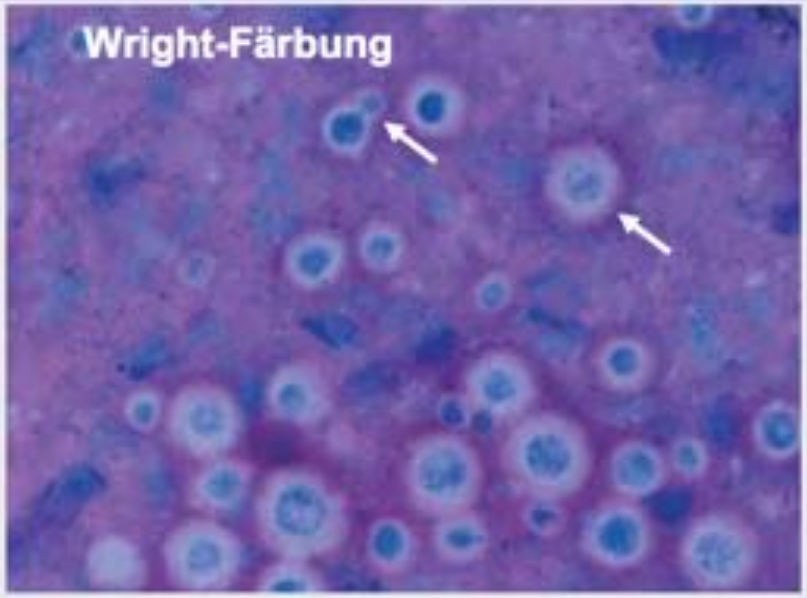

- Tusche
- Mucicarmin
- Optische Aufheller (Calcofluor)

„Settings“

Kutane Kryptokokkose

a) Moosbrugger et al; Int J Dermatol 2008; 47: 630-32.
b) Allegue et al; Acta Derm Venereol 2008; 87: 443-44.
c) Jasch et al.; Acta Derm Venereol 2008; 88: 76-77.

- Molluscum contag.
- Vaskulitis
- Pyoderma gangr.
- Kaposi-Sarkom

„Settings“

Kutane Kryptokokkose

Fazit für die Praxis

- Kutane Kryptokokkose kann eine Vielzahl von Hauterkrankungen imitieren
- Wird häufiger (Tx, TNF-alpha Blocker)
- Primäre/sekundäre Form
- Rasche Diagnosestellung/ Einleitung einer systemischen antimykotischen Therapie (Fluconazol 400 mg/d oder Itraconazol 200 mg/d) senken die Mortalität deutlich
- Diagnostik: Tzanck-Test; kein Wachstum auf Cycloheximid-haltigen Medien!