

# Atopie - Werfel

23.11.18

DermaUpdate

- minimal invasive Pflanzentransplantationsstechnik  
Th<sub>2</sub> Signatur  
IL4R

- Erdnusskonsum schützt nicht vor Neurodermitis. Nur auf Erdnuss-Axonylase

- SCORAD

- Atopic Eruption in Pregnancy (AEP) → Th<sub>2</sub> - Dominanz

↓ Diabetes (Th<sub>1</sub>)  
↑ Staphylo. neonatale Sepsis

- Präeklampsie

⇒ konsekvente antiseptische Behandlung in der SS

⇒ Trichosan<sup>®</sup> → neurotox. Fetus

Longe Wimpern -

Medis lupus  
hereditäre HIV  
ND

Interferon  
CyS  
Kafareprost  
EGF-R

ADHS

- are sedierenden AH

## Therapie

Oxipilumab / IL4R, IL13R



Dupilumab

- De Bruin, BJD  
auch noch Cys  
EASI > 15  
SCORAD > 40  
oSCORAD > 20  
PGA, global score 73/5

- Implantate keine Probleme  
(totimplantate!)

- Konjunktivitis:

- künstl. Tränen
- Lidrandhygiene
- weidhaltige AT (Fluorometholon)
- Cys-AT

\* Tacrolimus AT, nicht verfügbar

RF - EASI > 35  
lange Behandlungsdauer  
ältere Pat  
bestehende Blepharitis

(oralen Herpes 2)

- keine RF f. Eczema herpeticatum
- Helminthesen ↔ Deoxypat, Peisen

anti 31 - AT  
Ineffizienz?  
↳ off-effect

anti 13

anti 22

# Atopie - Krefel

## - Small-Molecules

(H4R) - EASI 50%  
ZPL-339%

## - Januskinasen = Inhibitoren

Jak 1  
Baricitinib Jak 1/2  
rasch wirksam Inhibitor

→ A.a  
vitiligo

## Kontaktallergene

- 7% der Bevölkerung  
Nicht-fahrer-effekt

(Lyrat)

- Duftstoffe - heiml. Nummer 1.  
Linalool  
Limonen

- meiste Duftstoffe  
"

- TAA (Tatowierung)  
- Tätow.


## Baufermatologie

Thiuram-aerogenes KA



# Bonavis Mrowietz

(4)



Antienzündl. Signature: IL4 / IL10 <sup>epidermale DC.</sup>

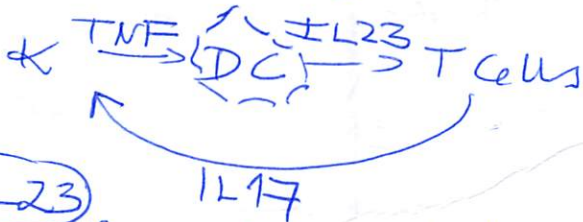
proinflamm. Signature: IL17 / IL23 / TNF

IL6  
Leptin

Bariatrische Chirurgie  
ab BMI > 40

Anti TNF's Nabelschnur  
kontakt-T-~~Receptor~~

Certolizumab pegol



IL23

- Guselkumab auch bei den Kniegelenken

- Tiludrakizumab  
hohe Sicherheit

IL17 → Arthritis PsA

# Ps-Arthritis

5

Tretinoin - Talg  
- B-Arthritis

ACR 50%

Diet

- Vit D Substitution
- 2g gut glutenfrei Ernährung?
- Curcumin - Gelbwurz
  - ↳ NFkB hemmt IL-23
  - schlechte Bioverfügbarkeit oral
  - mehr als Antioxidans

- MTX + Kaffee  
+ dunkle Schoki

↳ topischen Adrenalin-  
Rezeptoren

## Genodermatosen Frank

→ M. Harley-Harley  
Naltrexon + Aprepitant  
Mainplus

→ oraler Kalikrein Inhibitor  
→ TS (tubulozylotische)  
Rapamycin  
topische Administration

→ multiple familiäre  
Trichotriaxome  
CAVE Adrenomedulläre  
des Nieren!  
syndromal  
nicht  
synchrone



Haare 23.11 / Tobias Fischer

- + topisches Finasterid  
0.025

PRP - 2

- Melatonin
- Coffein (nicht unterlegen)

AA yellow dots

↓ JAK Inhibition

Finasterid → Brustkrebs  
 Depression

~~FFA~~ / Foscod

- Hydroxychloroquin 2x200mg

Follikulitis localis

Tetracykl.

PDT

Rifampicin + Azithromycin / 10 Wo  
 2x300mg 3x300mg

Hydroxychloroquin

# Reisederkrankungen Martin Schaller

- Chlamydien

- virale hämorrhag. Fieber  
5x Serotypen

- Dengue / Zika / Chikungunya  
biphasisch / Aedes aegypti  
DDS  
2. Erkrankung

- gelbfieber  
- West Nile - tote Vögel

Bilharziose - Schistosoma - Wurm  
Sporidien / Sandmücken

Leishmaniose - Herxheimerreaktion  
Proteoglykan  
Mittelschwere

Stabries - auch Gonorrhoe / Karolikruhr  
- 3 Tage  
- lange Wartezeit

- Wood Licht  
- Scabioral  
- Benzylpenicillin  
Kleidung  
an 3 Tagen  
waschen

- Trimethoprim auch bei  
Kindern 5-15kg  
Makrolid



Fettgewebe Th. Schwarz

Adiponecrosis reactivum  
↳ Kalkpannikulitis

Engmaura rebotum wigaus  
rekurr. palpoprantae - H. Madenitis  
~~Hat-Fat-Syndrom~~

K. n. BRAE - 8 Wo n. Th. Beginn  
checkPrint lobuläre  
Pannikulitis  
Enlike pannic.  
(lobäre Pannic)

E. induratum  
Erosion

lobuläre Pannikulitis  
+ Vasculitis

DD atypische NTMs

AT Pannikulitis  
vor im späteren SS!  
ofitun Pöfer-Webu-  
Christian!!  
+ Lunge  
debrisirtheit  
bei jeder unklaren Pannikulitis  
Pankreasenzyme: Lipase  
Amylase



Lupus panniculitis  
Lupus profundus  
Nur mit 75%

Nur lokal - topisch!  
Lupus erythematosus

Lipodermatose


→ entzündliches Lymphom?

Lipodystrophie

care Lipodystrophie  
Lipomatose

Lipodystrophien

~~diffus~~  
einfach →  
fokal



Lipodystrophia symmetrica

PCFLH - Hämatom



(10)

Melanom Axel Haarschild,  
Kiel

+ NSCC  
NMSC UV Signatur?

druckbelastete Areale

Per Adjuvant  
Adjuvant

Enco besser als Vem  
Krafenit

Tumor mutationslast

# Allergologie Brehler

- Leap Studie  
Toleranz - hohe Mengen

- Punktion → Allergie  
zu oral → Toleranz  
→ arah 2/6  
arah 3 Spanien  
USA

Erasmus Kuzhr  
→ verhindert  
kein MD, RCP  
oder andere XM  
[ art v1  
amb 1

Ryweed / Traubenkraut

- Amb a 1
- Art v1

Rhinitis CAVE Medikamente  
z.B. Antidepressiva

## Asthma

SCTT höhere Dosis ist wirksamer

SLIT Birkenpollentablette

Adjunktien Tyrosin  
Aminium

Passive Immuntherapie



Epidermale Immuntherapie (3)  
Erkennung auf Intakter Haut.  
Virokin

Angioidem

- ACE


ICantibrant ?

1/3 Studie

Erkennung Dickes Dick. mit nativem  
Erkennung + blasses Häutchen

ara h 2/6  $\uparrow$  Anaphylaxie Marker  
ara h 5/8  $\downarrow$  PR-Bakterien

Genitalschleimhauterkrankungen



LSA - regional!

Lichen planus hypertroph  $\leftrightarrow$  Unterspitzung  
in lokal: Acitretin

MMF - extensive Lichen  
planus

Warzen Condylome PDT  
hergen

"flüssiges Erbsen" "Tengfanir"

VIN

undiff. / diff VIN  
topisch

Bildgebende Verfahren - kritisch

→ optische Kohärenztomographie

Autoimmunerkrankung - Strickelung

Bullöses Pemphigoid  
Zerfall!

SLE - SLICC

kritisch  
anti-dns - ds - AAK

Dermatomyositis - EMAR - kritisch

AntiMDA5

SJS - Gyl.ph / MTF

- Stammzellim



①

NSCC - Hoffbauer  
hypopigmentierte MF